ISSN: 0187-4519

Revista Mexicana de OFTALMOLOGÍA

Vol. 100 • N.º 6 • Noviembre-Diciembre 2026 **www.rmo.com.mx** *Indexada en Scopus*

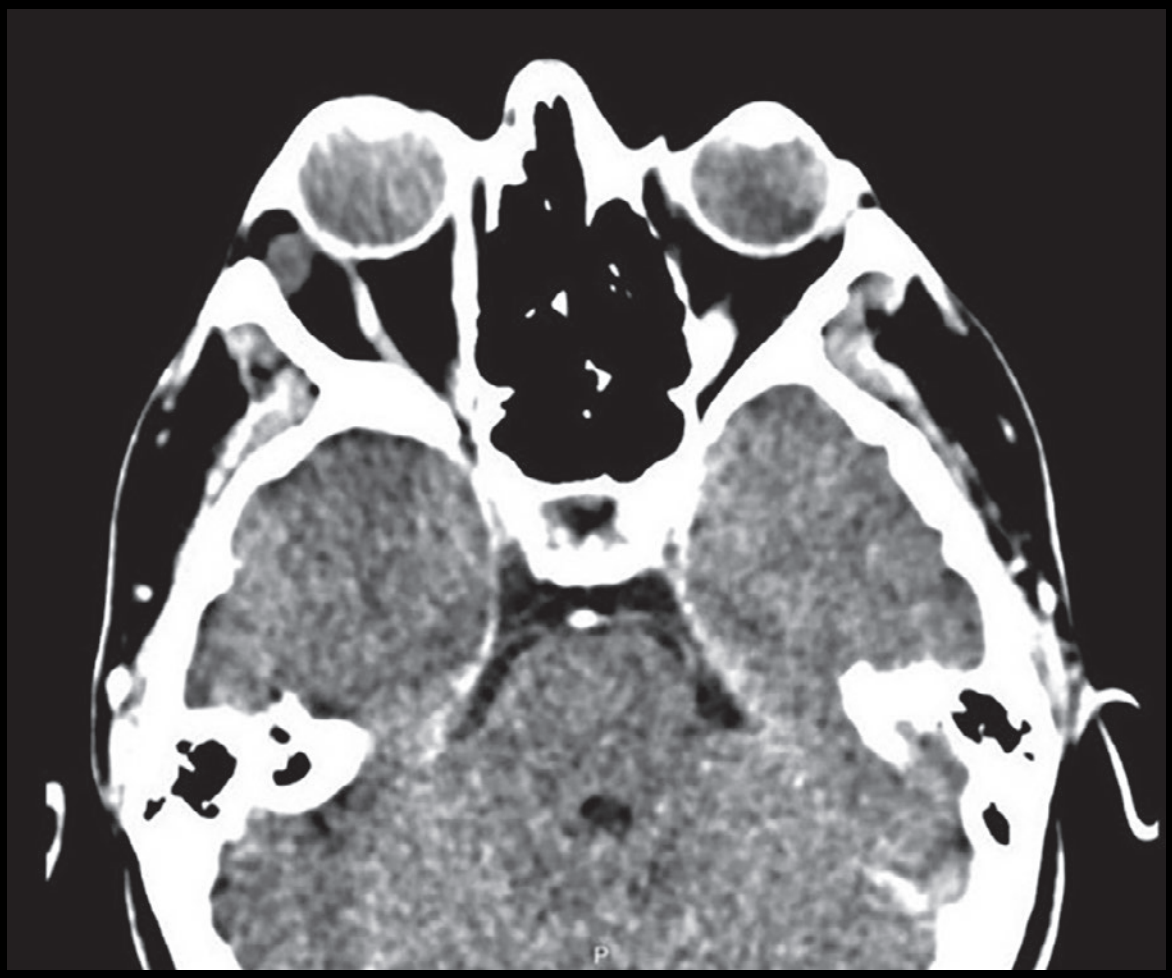

"VERITATIS LUX OCULO INSERVIENS"

Permanyer México
www.permanyer.com

REVISTA MEXICANA DE
OFTALMOLOGÍA

ISSN: 0187-4519

"VERITATIS LUX OCULO INSERVIENS"

Vol. 100 • N.º 6 • Noviembre-Diciembre 2026 **www.rmo.com.mx** *Indexada en Scopus*

CONSEJO EDITORIAL / *EDITORIAL BOARD*

EDITOR / *EDITOR IN CHIEF*

Dr. en C. Roberto González Salinas
(Asociación para Evitar la Ceguera en México I.A.P., Ciudad de México, México)

COEDITORES / *ASSOCIATE EDITORS*

Dra. Nalley Ramos Betancourt
(Asociación para Evitar la Ceguera en México I.A.P., Ciudad de México, México)

Dr. Raúl Vélez Montoya
(Asociación para Evitar la Ceguera en México I.A.P., Ciudad de México, México)

Dr. Juan Carlos Serna Ojeda
(Instituto Visión Láser, Aguascalientes, México)

ASISTENTE EDITORIAL / *EDITORIAL ASSISTANT*

Bárbara Márquez Cárdenas
(Biblioteca "Dr. Manuel Uribe y Troncoso", Ciudad de México, México)

EDITORES ANTERIORES / *PREVIOUS EDITORS*

Dr. Everardo Hernández Quintela
(Hospital "Dr. Luis Sánchez Bulnes", Asociación para Evitar la Ceguera en México I.A.P., Universidad Nacional Autónoma de México, Ciudad de México, México)

Dr. Alejandro Navas Pérez
(Instituto de Oftalmología "Conde de Valenciana", Universidad Nacional Autónoma de México, Ciudad de México, México)

Dr. Manuel Alejandro Garza León
(Universidad de Monterrey, Monterrey, México)

COMITÉ EDITORIAL / *EDITORIAL COMMITTEE*

Dra. Lourdes Arellanes García
(Hospital "Dr. Luis Sánchez Bulnes", Asociación para Evitar la Ceguera en México I.A.P., Ciudad de México, México)

Dr. Francisco Beltrán Díaz de la Vega
(Hospital "Dr. Luis Sánchez Bulnes", Asociación para Evitar la Ceguera en México I.A.P., Ciudad de México, México)

Dra. en C. Vanessa Bosch Canto
(Instituto Nacional de Pediatría, Universidad Nacional Autónoma de México, Ciudad de México, México)

Dra. Paola de la Parra Colín
(Clínica de Córnea y Superficie Ocular, Instituto Nacional de Rehabilitación Secretaría de Salud, Ciudad de México, México)

Dr. Carlos Enrique de la Torre González
(Universidad Nacional Autónoma de México, Hospital Juárez de México Secretaría de Salud, Ciudad de México, México)

Dra. Irene González Olhovich
(Instituto Nacional de Neurología y Neurocirugía "Manuel Velasco Suarez", Hospital CM ABC, Ciudad de México, México)

Dr. Óscar Guerrero Berger
(Fundación Hospital de La Luz; Universidad Nacional Autónoma de México, Ciudad de México, México)

Dr. Julio César Hernández Camarena
(Instituto de Oftalmología y Ciencias Visuales, Hospital Zambrano-Hellion, Tecnológico de Monterrey, Monterrey, N.L., México)

Dr. Sergio E. Hernandez da Mota
(Clínica David, Unidad Oftalmológica, Facultad de Medicina "Dr. Ignacio Chavez", Universidad Michoacana de San Nicolás de Hidalgo, Morelia, Mich., México)

Dra. Silvia Moguel Ancheita
(Cirujano Oftalmólogo Estrabólogo, Máster en Neurociencias, Ciudad de México, México)

Dr. Ángel Nava Castañeda
(Instituto de Oftalmología "Conde de Valenciana", Facultad de Medicina, Universidad Nacional Autónoma de México, Ciudad de México, México)

Dr. José Antonio Paczka Zapata
(Instituto de Oftalmología y Ciencias Visuales, Centro Universitario de Ciencias de la Salud, Universidad de Guadalajara, Guadalajara, Jal., México)

Dr. Carlos Quezada Ruíz
(Clínica de Ojos Garza Viejo, San Pedro Garza García, Monterrey, N.L., México)

Dra. Claudia Recillas Gispert
(Instituto Nacional de Ciencias Médicas y Nutrición Salvador Zubirán, Ciudad de México, México)

Dr. Enrique Robles Gil
(Asociación Médica Hospital ABC, Ciudad de México, México)

Dr. Patricio José Rodríguez Valdés
(Instituto Tecnológico y de Estudios Superiores de Monterrey, Hospital Zambrano Hellion, Monterrey, N.L., México)

Dra. Matilde Ruiz Cruz
(Instituto Nacional de Enfermedades Respiratorias [INER], Centro de Investigación en Enfermedades Infecciosas [CIENI], INCMNSZ-UNAM, Ciudad de México, México)

Dr. Manuel Saenz de Viteri Siso
(Universidad la Salle, Querétaro, Qro., México)

Dr. en C. Arturo Santos García
(Escuela de Medicina y Ciencias de la Salud, Tecnológico de Monterrey, Monterrey, N.L., México)

Dr. Luis Fernando Torres
(INOVA Visión, Instituto de Ojos y Visión de Aguascalientes, Centro de Investigación Bases Moleculares de Enfermedades Oculares, Sistema Nacional de Investigadores, Universidad Autónoma de Aguascalientes, Aguascalientes, Ags., México)

Dr. Jorge Valdez García
(Instituto de Oftalmología y Ciencias Visuales, Hospital Zambrano-Hellion, Escuela de Medicina y Ciencias de la Salud TecSalud del Tecnológico de Monterrey, Monterrey, N.L., México)

Dr. Juan Carlos Zenteno Ruíz
(Instituto de Oftalmología "Conde de Valenciana", Facultad de Medicina, Universidad Nacional Autónoma de México, Ciudad de México, México)

COMITÉ EDITORIAL INTERNACIONAL / *INTERNATIONAL EDITORIAL COMMITTEE*

Iqbal Ike K. Ahmed, MD
(University of Toronto, Toronto, Ontario, Canadá)

Anthony J. Aldave, MD
(Jules Stein Eye Institute, Ronald Reagan UCLA Medical Center, Los Ángeles, California, USA)

Francisco Amparo, MD
(Massachusetts Eye and Ear Schepens Eye Research Institute, Harvard Medical School Boston, USA)

Mark S. Blumenkranz, MD
(Stanford University, School of Medicine, Palo Alto, California, USA)

Acner Camino, PhD
(Center for ophthalmic optics and lasers, Oregon Health & Science University, USA)

Manuel Díaz-Llopis, MD PhD
(Universidad de Valencia, Valencia, España)

Ángela María Dolmetsh, MD
(Hospital Universitario del Valle, Cali, Colombia)

Joaquín Fernández Pérez, MD
(QVision, Hospitalario Torrecárdenas, Almería, España)

María Alejandra Henríquez, MD
(Oftalmosalud, Instituto de Ojos, Lima, Perú)

Cristián Luco, MD
(Fundación Oftalmológica Los Andes, Santiago, Chile)

Antonio Martínez, MD
(Galician Institute of Ophthalmology, Santiago de Compostela, La Coruña, España)

Cristina Muccioli, MD MBA
(Federal University of São Paulo, São Paulo, Brasil)

Claudio Orlich, MD
(Clínica 20/20, San José, Costa Rica)

Víctor L. Pérez, MD
(Duke Eye Center, Duke University School of Medicine, North Carolina, USA)

Hugo Quiroz-Mercado, MD
(Denver Health Medical Center, University of Colorado, Denver, Colorado, USA)

J. Bradley Randleman, MD
(USC Roski Eye Institute, Keck School of Medicine of USC, Los Angeles, California, USA)

Mark I. Rosenblatt, MD PhD
(Illinois Eye and Ear Infirmary, University of Illinois, Chicago, Illinois, USA)

María Felisa Shokida, MD
(Hospital Italiano de Buenos Aires, Buenos Aires, Argentina)

Eduardo Viteri, MD
(Centro Oftalmológico Humana Visión, Guayaquil, Ecuador)

La REVISTA MEXICANA DE OFTALMOLOGÍA (ISSN 0187-4519) es producto de la fusión de las revistas «Anales de la Sociedad Mexicana de Oftalmología», «Archivos de la Asociación Para Evitar la Ceguera en México» y «Boletín del Hospital Oftalmológico de Nuestra Señora de la Luz». Se publica a partir de 1987, conservando la numeración más antigua de las revistas que le dieron origen. Su edición y distribución están a cargo de la Sociedad Mexicana de Oftalmología, A.C. La revista está indexada en EXCERPTA, LILACS, PERIODICA, EMBASE y SCOPUS. El precio de la suscripción anual en México, para personas físicas $2,250.00 pesos ($150.00 USD dólares estadounidenses) e instituciones $3,000.00 pesos. El costo de la suscripción para el extranjero es de $200.00 USD y la revista será enviada por vía de superficie; las personas que deseen recibirla por la vía área deberán cubrir el porte extra de $10.00 USD para América, $15.00 USD para Europa y $20.00 USD para el resto del mundo. Toda correspondencia deberá dirigirse a: Revista Mexicana de Oftalmología, Boston 99, Col. Nochebuena, C.P. 03720, Ciudad de México. Reserva de título No. 04-2018-010317203400-102 de la Dirección General de Derechos de Autor, SEP. Certificado de Licitud de Título y Certificado de Licitud de Contenido No. 17109 de la Comisión Calificadora de Publicaciones y Revistas Ilustradas, SG. Publicación bimestral, Registro Postal PP09-02104, autorizado por SEPOMEX. Impresa en México y distribuida en 2,500 ejemplares. La versión electrónica está disponible de libre acceso en español e inglés en **www.rmo.com.mx**.

REVISTA MEXICANA DE OFTALMOLOGÍA (ISSN 0187-4519) is the result of the merger «Anales de la Sociedad Mexicana de Oftalmología», «Archivos de la Asociación Para Evitar la Ceguera en México» and «Boletín del Hospital Oftalmológico de Nuestra Señora de la Luz». Is published since 1987, maintaining the oldest volume number of the preceding journals. Edition and distribution are run by Sociedad Mexicana de Oftalmología, A.C. The journal is indexed in EXCERPTA, LILACS, PERIODICA, EMBASE and SCOPUS. Yearly subscriptions (six numbers) in Mexico: personal rate is $2,250.00 (USD 150.00), institutional rate is $3,000.00; foreign suscribers is USD 200.00 by ordinary mail; extra cost for air mail is in America USD 10.00, Europe USD 15.00, and rest of the word USD 20.00. All correspondence should be sent to: Revista Mexicana de Oftalmología, Boston 99, Col. Nochebuena, C.P. 03720, Ciudad de México. Title reservation No. 04-2018-010317203400-102 of the Dirección General de Derechos de Autor, SEP. Title Licensing Certificate and Content Licensing Certificate No. 17109 of the Comisión Calificadora de Publicaciones y Revistas Ilustradas, SG. Bimonthly publication, Postal Register PP09-02104, authorized by SEPOMEX. Printed in Mexico, 2,500 copies distributed. The electronic version is available open access in Spanish and English language at **www.rmo.com.mx**.

Puede enviar su manuscrito en / Please, submit your manuscript in:

http://www.editorialmanager.com/mexoft

PERMANYER
www.permanyer.com

Permanyer
Mallorca, 310 – Barcelona (Cataluña), España
permanyer@permanyer.com

Permanyer México
Temístocles, 315
Col. Polanco, Del. Miguel Hidalgo
11560 Ciudad de México
mexico@permanyer.com

www.permanyer.com

ISSN: 0187-4519; **eISSN:** 2604-1227
Dep. Legal: B-2.161-2018
Ref.: 12256AMEX266

Reproducciones con fines comerciales:
Sin contar con el consentimiento previo por escrito del editor, no podrá reproducirse ninguna parte de esta publicación, ni almacenarse en un soporte recuperable ni transmitirse, de ninguna manera o procedimiento, sea de forma electrónica, mecánica, fotocopiando, grabando o cualquier otro modo, para fines comerciales. El editor y la editorial no son responsables de los contenidos publicados en la revista.
© 2026 Sociedad Mexicana de Oftalmología. Publicado por Permanyer.
Publicación *open access* bajo la licencia CC BY-NC-ND (http://creativecommons.org/licenses/by-nc-nd/4.0/).

Portada: La tomografía computarizada muestra un defecto en la pared orbitaria lateral debido a un quiste dermoide en forma de mancuerna (o en reloj de arena) en el aspecto lateral de la órbita derecha. Véase el artículo de Sargolzaeimoghaddam M et al. (págs. 156-159) en este número.

Revista Mexicana de Oftalmología

Permanyer

Check for updates

ARTÍCULO ORIGINAL

Pthiriasis palpebrarum: una revisión sistemática de las consecuencias clínicas de su infestación

Pthiriasis palpebrarum: a systematic review of the clinical consequences of their infestation

Julián F. Porras-Villamil, Aida E. Carreño-Rodríguez, Karen J. Murcia y Diana P. Ramírez-Arcos*

Facultad de Ciencias de la Salud, Universidad de La Salle, Bogotá, Colombia

Resumen

Introducción: *Pthirus pubis es un ectoparásito que habitualmente infesta la región púbica, aunque también puede colonizar otras zonas pilosas como las pestañas, dando lugar a la ptiriasis palpebral. Esta condición poco frecuente se confunde con otras enfermedades oculares, lo que retrasa su diagnóstico. El presente estudio tiene como objetivo describir las características clínicas de la ptiriasis palpebral mediante una revisión sistemática de casos clínicos.* **Método:** *Se realizó una búsqueda sistemática en PubMed, Scopus, SciELO, Redalyc, LILACS y Google Scholar hasta abril de 2024. Se seleccionaron estudios que describieran casos clínicos de infestación palpebral por Pthirus pubis. Se extrajeron variables demográficas, clínicas, anatómicas, terapéuticas y de desenlace. Se aplicaron análisis estadísticos descriptivos y comparativos por sexo y por grupo etario.* **Resultados:** *Se incluyeron 116 estudios que reportaron 150 pacientes con ptiriasis palpebral. El 56.7% eran hombres y el 43.3% mujeres, con diferencias significativas en la distribución etaria (p = 0.005). Los hallazgos más comunes fueron liendres (96.7%), prurito (69.3%), dermatitis (50.7%) y secreción ocular (34.7%). Las mujeres presentaron con mayor frecuencia excoriaciones (93 vs. 62%; p = 0.032) y dolor ocular (77 vs. 42%; p = 0.053). La conjuntivitis fue más frecuente en niños y adultos mayores (p = 0.008). La mayoría de los casos se reportaron en Asia, en particular en China e India.* **Conclusiones:** *La ptiriasis palpebral es una entidad clínica subdiagnosticada que debe considerarse en pacientes con blefaritis de difícil manejo. Las diferencias por sexo y edad pueden influir en la presentación clínica y deben considerarse en el abordaje diagnóstico. Una inspección detallada es clave para su detección oportuna y su tratamiento eficaz.*

Palabras clave: *Pthirus pubis. Phthiriasis palpebrarum. Blefaritis. Piojos.*

Abstract

Introduction: *Pthirus pubis is an ectoparasite that typically infests the pubic region but may also colonize other hair-bearing areas such as the eyelashes, leading to palpebral pthiriasis. This uncommon condition is often misdiagnosed as other ocular diseases, resulting in delayed diagnosis. This study aims to describe the clinical characteristics of palpebral pthiriasis through a systematic review of case reports.* **Method:** *A systematic search was conducted in PubMed, Scopus, SciELO, Redalyc, LILACS, and Google Scholar up to April 2024. Studies reporting clinical cases of eyelid infestation by Pthirus pubis were selected. Demographic, clinical, anatomical, therapeutic, and outcome variables were extracted. Descriptive and comparative statistical analyses by sex and age group were applied.* **Results:** *A total of 116 studies reporting 150 patients with palpebral pthiriasis were included. Of these, 56.7% were male and 43.3% female, with significant differences in age distribution (p = 0.005). The most common findings were nits (96.7%), pruritus (69.3%), dermatitis (50.7%), and ocular discharge (34.7%).*

***Correspondencia:**
Julián Felipe Porras-Villamil
E-mail: jfporrasv@unal.edu.co

Fecha de recepción: 20-06-2025
Fecha de aceptación: 25-02-2026
DOI: 10.24875/RMO.M26000361

Disponible en internet: 25-11-2026
Rev Mex Oftalmol. 2026;100(6):133-144
www.rmo.com.mx

0187-4519/© 2026 Sociedad Mexicana de Oftalmología. Publicado por Permanyer. Este es un artículo *open access* bajo la licencia CC BY-NC-ND (http://creativecommons.org/licenses/by-nc-nd/4.0/).

Women more frequently presented with excoriations (93 vs. 62%; p = 0.032) and eye pain (77 vs. 42%; p = 0.053). Conjunctivitis was more prevalent in children and older adults (p = 0.008). Most cases were reported in Asia, particularly in China and India. **Conclusions:** *Palpebral pthiriasis is an underdiagnosed condition that should be considered in patients with treatment-resistant blepharitis. Sex- and age-related differences may influence clinical presentation and should be considered during diagnosis. Careful eyelid examination is key for timely detection and effective treatment.*

Keywords: *Pthirus pubis. Phthiriasis palpebrarum. Blepharitis. Lice.*

Introducción

Los mamíferos, incluidos los seres humanos, pueden verse afectados por una amplia variedad de parásitos internos y externos que comprometen su salud y su calidad de vida. Estos parásitos presentan distintos modos de transmisión, siendo el contacto directo e íntimo (incluida la transmisión sexual) una fuente significativa de infestación[1]. Entre los ectoparásitos que emplean este mecanismo de transmisión destacan los piojos púbicos, conocidos comúnmente como «ladillas». Específicamente, *Pthirus pubis* es un insecto hematófago obligado que puede afectar de manera significativa a diversos grupos y comunidades. Su relevancia clínica radica en su patrón epidemiológico de transmisión y en su asociación con la actividad o el abuso sexual[2,3]. Aunque la infestación suele localizarse en la región púbica, también pueden verse afectadas otras zonas del cuerpo, como el tórax, las axilas, la piel cabelluda, las cejas y los párpados. Por lo tanto, cuando se detecta *Pthirus pubis*, resulta esencial una evaluación exhaustiva para descartar la presencia de otras infecciones de transmisión sexual[4-7].

A pesar de su impacto en la salud pública, la infestación por piojos púbicos ha sido escasamente estudiada desde una perspectiva epidemiológica y su incidencia exacta permanece desconocida. No obstante, se reconoce como una condición parasitaria relativamente común, particularmente en poblaciones vulnerables[5,6,8].

En oftalmología, la ptiriasis palpebral reviste especial interés por sus implicaciones clínicas y diagnósticas. Por ello, el objetivo de esta revisión sistemática es analizar las manifestaciones clínicas, el diagnóstico y el manejo de la ptiriasis palpebral en oftalmología, con el fin de aportar información relevante para su identificación y tratamiento.

Método

Estrategias de búsqueda

Se realizó una búsqueda bibliográfica en las siguientes bases de datos: PubMed, Scopus, SciELO, Redalyc, LILACS y Google Scholar. La estrategia de búsqueda combinó términos clave relacionados con *Pthirus pubis* y su impacto clínico, utilizando términos DeCS: "pthiriasis" OR "*Pthirus pubis*" OR "Pthiriasis palpebrarum" AND "crab lice". Se aplicaron filtros para incluir únicamente series de casos y reportes de caso, así como estudios centrados en seres humanos, en epidemiología y en distribución. La búsqueda abarcó todas las publicaciones disponibles hasta diciembre de 2024.

Selección de estudios y extracción de datos

Se incluyeron estudios que documentaran casos o series de casos de *Pthirus pubis* con al menos un paciente. Los artículos se clasificaron como reportes de caso si describían a un solo paciente y como series de casos si incluían a más de un paciente. Se consideraron únicamente artículos en inglés y en español, seleccionados con base en su calidad científica y en su contribución significativa a la comprensión de la condición estudiada. Se eligieron estos idiomas porque el inglés es la lengua universal de la literatura científica y el español es el idioma oficial del país en el que se llevó a cabo esta revisión.

Se evaluó la elegibilidad mediante la revisión de títulos y resúmenes. La selección de estudios se realizó de manera independiente por dos revisores, quienes analizaron los resultados de la búsqueda y extrajeron los datos mediante un formato de extracción estandarizado. Las discrepancias se resolvieron mediante la discusión hasta alcanzar un consenso.

Los datos extraídos incluyeron: nombre del primer autor, país, año de publicación, número de pacientes, días de hospitalización, edad, sexo, manifestaciones clínicas, tratamiento, características del reporte y desenlaces clínicos.

Análisis de calidad

Se realizó una evaluación general de la calidad de cada estudio. Ambos revisores extrajeron todos

los datos utilizando un formato estandarizado. Posteriormente, se evaluaron aspectos clave, tales como la consistencia, los hallazgos, la discusión, las conclusiones, la documentación del caso y el razonamiento diagnóstico.

Análisis estadístico

Los datos extraídos se resumieron como medias con desviaciones estándar para las variables cuantitativas y como recuentos y porcentajes para las variables cualitativas, según correspondiese. Las comparaciones entre grupos se realizaron mediante la prueba de chi cuadrada o la prueba exacta de Fisher, en función de la distribución de los datos. Todos los análisis, gráficas y visualizaciones se realizaron con el *software* estadístico R (RStudio, versión 4.3.2, 31-10-2023, UCRT - "Eye Holes", Boston, MA).

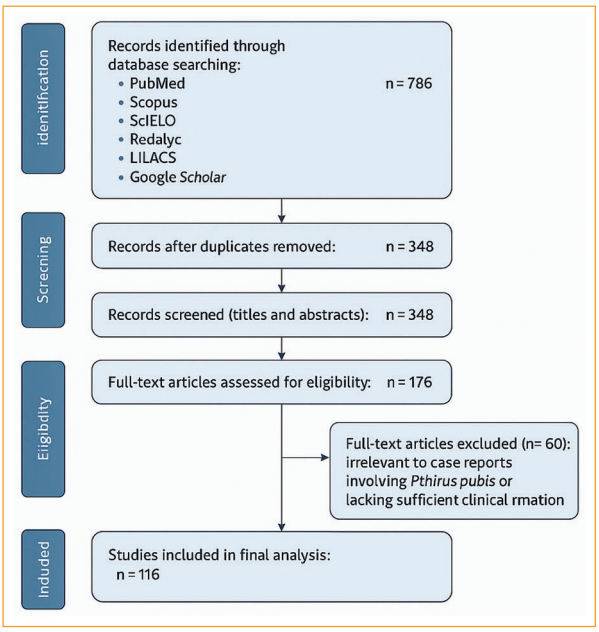

Figura 1. Diagrama PRISMA.

Resultados

Selección de estudios

El proceso de búsqueda y selección identificó inicialmente 786 registros en PubMed, Scopus, SciELO, Redalyc, Lilacs y Google Scholar. Tras eliminar 438 registros duplicados, se analizaron 348 títulos y resúmenes, de los cuales 172 fueron excluidos por no cumplir los criterios de inclusión predefinidos. Posteriormente, se realizó una revisión de texto completo de 266 artículos, lo que llevó a la exclusión de 60 por razones tales como la falta de información clínica relevante o su irrelevancia respecto de reportes de caso que involucraran *Pthirus pubis*. Finalmente, 147 estudios cumplieron todos los criterios de elegibilidad y fueron incluidos en el análisis cualitativo. En la figura 1 se ilustra en detalle el proceso de selección mediante un diagrama de flujo de PRISMA.

Características de los estudios

La distribución temporal de las publicaciones revela una tendencia creciente en el número de reportes de casos y de series de casos relacionados con *Pthirus pubis*. Aunque se identificaron publicaciones esporádicas desde la década de 1960, se observó un incremento progresivo en la frecuencia de publicaciones a partir de 2000, con picos significativos en 2006, 2018 y 2024 (Fig. 2).

En cuanto a la distribución geográfica de los estudios incluidos en esta revisión, China e India encabezan la lista con 23 publicaciones cada una, seguidas de Pakistán (14), Túnez (12), Turquía (10) y EE.UU. (10). Esta distribución evidencia una mayor concentración de reportes en los países asiáticos. No obstante, también se identificaron contribuciones de Europa, América, África y Oceanía (Fig. 3).

Características clínicas predominantes

La ptiriasis palpebral es una ectoparasitosis causada por *Pthirus pubis*, conocido comúnmente como piojo púbico o ladilla, que infesta las pestañas y los bordes palpebrales. Aunque es una condición infrecuente en la práctica oftalmológica, su diagnóstico puede pasarse por alto debido a la superposición de síntomas con los de otros trastornos inflamatorios oculares. Este análisis presenta los hallazgos de una revisión sistemática de reportes de caso, con especial énfasis en la comparación de las manifestaciones clínicas según el sexo del paciente[9,10].

Se analizaron las características clínicas de los pacientes diagnosticados con *Pthirus pubis*, diferenciando según el sexo. Se encontró que algunas manifestaciones clínicas fueron más frecuentes en mujeres que en hombres.

Distribución por sexo y edad[11-13]

En este estudio se incluyeron 150 pacientes diagnosticados con ptiriasis palpebral, de los cuales el 43.3%

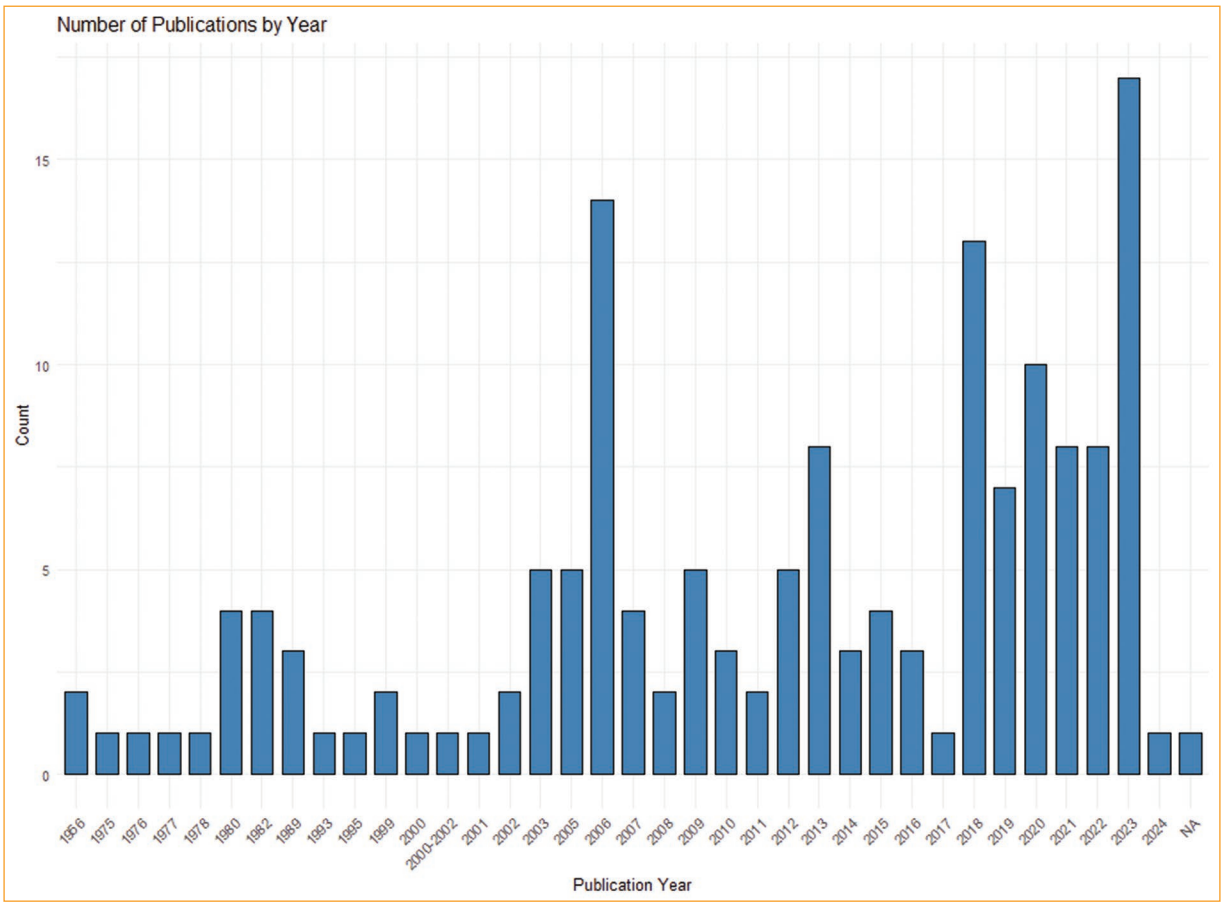

Figura 2. Fecha de publicación de los artículos incluidos en esta revisión sistemática.

fueron mujeres (n = 65) y el 56.7% hombres (n = 85). Se observó una diferencia estadísticamente significativa en la distribución según el grupo etario (p = 0.005). Mientras que los casos en la población masculina abarcaron desde la infancia hasta la vejez, en la población femenina la distribución se concentró principalmente en la adultez media y mayor. La ausencia de casos en mujeres menores de 20 años y la mayor incidencia en varones jóvenes (especialmente en el grupo de 10 a 19 años, 13.4%) sugieren posibles diferencias en los factores de riesgo y en los modos de transmisión entre ambos sexos[9,10,14].

Se observó excoriación en el 93% de las mujeres y en el 62% de los hombres. De manera similar, el 77% de las mujeres y el 42% de los hombres refirieron dolor. La presencia de liendres fue universal en el grupo femenino (100%) y elevada en el masculino (93%).

Otras características clínicas, como el eritema palpebral, la descamación y la hipertrofia del borde palpebral, no mostraron diferencias significativas entre ambos grupos. Respecto a la edad de los pacientes, se observó una mayor proporción de hombres en el grupo de 10 a 19 años, mientras que las mujeres predominaron en el grupo de 50 a 59 años (Tabla 1).

Edad

En cuanto a las diferencias semiológicas por edad, la inyección conjuntival fue el signo con mayor significancia estadística entre los grupos etarios. El edema fue más frecuente en individuos mayores de 65 años, lo que sugiere que la inflamación y la acumulación de líquido en el tejido pueden aumentar con la edad, posiblemente debido a factores del envejecimiento.

La irritación palpebral fue más frecuente en adultos mayores de 65 años y en niños de 0 a 4 años. Esto indica que los grupos etarios extremos pueden ser más sensibles debido a su estado inmunitario, a factores ambientales y a la higiene ocular (Tabla 2).

Se observó que los signos reportados con mayor frecuencia, independientemente del sexo, fueron las liendres y los piojos, con proporciones superiores al

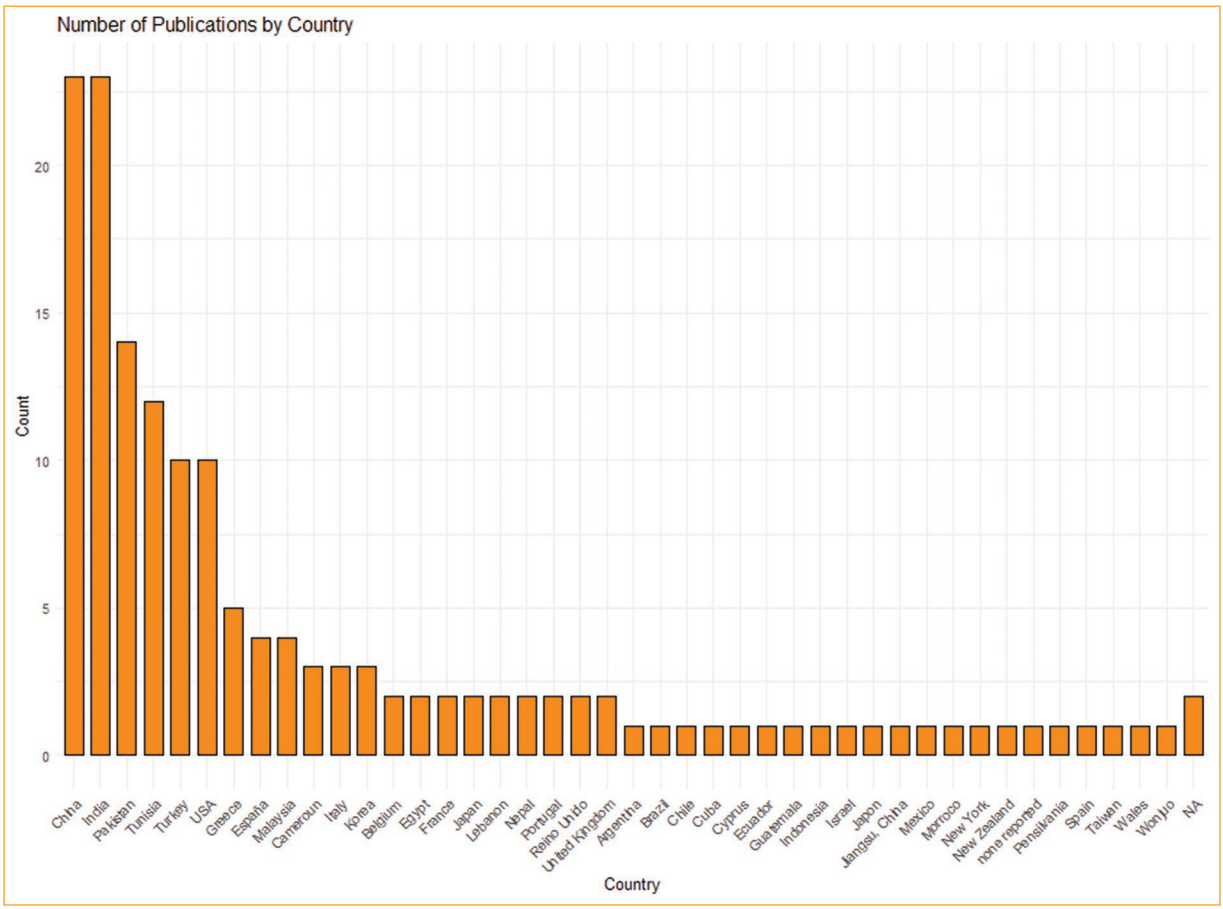

Figura 3. Publicaciones por país.

90% en todos los grupos. Les siguieron en frecuencia el prurito, la dermatitis y la secreción/irritación, con prevalencias superiores al 30%.

Al comparar por sexo, algunos síntomas como el prurito, el eritema, las pápulas y el dolor fueron más comunes en las mujeres, mientras que la irritación, la descamación y la inyección conjuntival mostraron un ligero predominio en los hombres. Los síntomas menos frecuentes incluyeron la reacción alérgica, la ansiedad, la fiebre y las picaduras graves, todos con proporciones inferiores al 5% (Figs. 4-6).

Manifestaciones clínicas

Los signos y síntomas clínicos evaluados en la revisión variaron según el sexo del paciente. Entre los síntomas subjetivos reportados en los casos analizados, el prurito fue altamente prevalente en ambos grupos, sin diferencias significativas ($p = 0.529$). Sin embargo, la sensación de cuerpo extraño fue más frecuente en mujeres (0.68 ± 0.48) que en hombres (0.52 ± 0.51), aunque no alcanzó significancia estadística ($p = 0.301$). De manera similar, la sensación de movimiento en los párpados se reportó en proporciones similares entre los sexos ($p = 0.967$). La irritación palpebral y la sensación de ardor fueron más comunes en mujeres, pero no mostraron diferencias significativas ($p = 0.752$ y $p = 0.214$, respectivamente).

Respecto a los signos clínicos objetivos observados durante la consulta, las excoriaciones fueron significativamente más frecuentes en mujeres (0.93 ± 0.26) que en hombres (0.62 ± 0.50; $p = 0.032$), lo que sugiere un mayor grado de frotamiento o una respuesta inflamatoria más pronunciada en el sexo femenino. La presencia de liendres fue universal en mujeres (100%) y ligeramente menor en hombres (93%; $p = 0.032$), lo que podría relacionarse con diferencias en la densidad o el tipo de pestañas, o bien con la facilidad para detectar la infestación. Asimismo, el dolor palpebral fue más frecuente en mujeres (0.77 ± 0.44) que en hombres (0.42 ± 0.51), con un valor de p cercano a la significancia estadística ($p = 0.053$).

Tabla 1. Características de los casos incluidos en este estudio

Variable (media, [DE])	Femenino	Masculino	Prueba p
n	65	85	
Ansiedad	1.00 (NA)	NaN (NA)	NA
Excoriación	0.93 (0.26)	0.62 (0.50)	0.032
Mala higiene personal	0.40 (0.51)	0.30 (0.47)	0.551
Pterigión	0.21 (0.43)	0.05 (0.23)	0.17
Edema	0.85 (0.36)	0.75 (0.44)	0.371
Hipertrofia del borde palpebral	0.79 (0.42)	0.71 (0.46)	0.572
Descamación	0.83 (0.38)	0.85 (0.36)	0.83
Dolor	0.77 (0.44)	0.42 (0.51)	0.053
Eritema palpebral	0.82 (0.39)	0.79 (0.42)	0.781
Costras	0.95 (0.21)	0.90 (0.31)	0.476
Telangiectasias	0.25 (0.45)	0.33 (0.49)	0.64
Lesiones ampollosas sistémicas	0.21 (0.43)	0.26 (0.45)	0.757
Máculas cerúleas sistémicas	0.14 (0.36)	0.18 (0.39)	0.768
Sitios de picadura con sangrado	0.25 (0.45)	0.23 (0.43)	0.886
Folículos (reacción folicular)	0.27 (0.46)	0.26 (0.45)	0.982
Secreción ocular	0.50 (0.51)	0.37 (0.50)	0.433
Inyección conjuntival	0.81 (0.40)	0.83 (0.38)	0.824
Pequeñas úlceras	0.50 (0.52)	0.53 (0.51)	0.834
Pápulas	0.71 (0.46)	0.61 (0.49)	0.397
Liendre	1.00 (0.00)	0.93 (0.26)	0.032
Piojo/Ladilla	0.96 (0.19)	0.91 (0.28)	0.301
Picazón severa	1.00 (NA)	NaN (NA)	NA
Reacción alérgica	1.00 (NA)	NaN (NA)	NA
Fiebre	1.00 (NA)	NaN (NA)	NA
Prurito	0.98 (0.13)	1.00 (0.17)	0.529
Sensación de cuerpo extraño	0.68 (0.48)	0.52 (0.51)	0.301
Sensación de movimiento	0.43 (0.51)	0.42 (0.51)	0.967

En cuanto a otros signos clínicos como la inflamación y las alteraciones palpebrales, no se encontraron diferencias significativas en relación con la presencia de edema (p = 0.371), hipertrofia del borde palpebral (p = 0.572) ni eritema palpebral (p = 0.781), lo que indica que la respuesta inflamatoria local es similar en ambos sexos. La descamación se reportó en proporciones similares en mujeres (0.83 ± 0.38) y hombres (0.85 ± 0.36; p = 0.83), y las costras se distribuyeron de manera equitativa entre ambos grupos (p = 0.476).

Afectación conjuntival y sistémica

La inyección conjuntival fue un hallazgo frecuente en ambos sexos, sin diferencias significativas (p = 0.824). La secreción ocular fue más común en mujeres (50%) que en hombres (37%), aunque sin significancia estadística (p = 0.433). De igual manera, la presencia de telangiectasias, úlceras pequeñas y papulosis mostró una distribución similar entre los sexos (p > 0.3 en todas las comparaciones). No se observaron diferencias significativas en la presencia de lesiones cutáneas sistémicas, como máculas cerúleas o lesiones ampollosas.

Factores predisponentes

Se reportó una higiene personal deficiente con mayor frecuencia en mujeres (0.40 ± 0.51) que en hombres (0.30 ± 0.47), aunque sin significancia estadística (p = 0.551). Cabe destacar que la presencia de pterigión fue más común en mujeres (0.21 ± 0.43) que en hombres (0.05 ± 0.23; p = 0.17), lo que podría indicar una relación entre las condiciones inflamatorias oculares crónicas y la susceptibilidad a la ptiriasis palpebral (Figs. 7 y 8).

Discusión

Gravedad de los síntomas y respuesta inflamatoria

Los resultados de este análisis sugieren que si bien la ptiriasis palpebral afecta a ambos sexos, su presentación clínica varía según el sexo. Las mujeres tienden a experimentar síntomas subjetivos más intensos y a reportar mayor dolor palpebral, sensación de cuerpo extraño y una mayor tendencia a la excoriación. Estos hallazgos podrían indicar una respuesta inflamatoria más intensa o una percepción más elevada del malestar. En contraste, los hombres exhiben una distribución etaria más amplia, con casos que abarcan desde la infancia hasta la adultez mayor, lo que sugiere diferencias en los factores de transmisión y de exposición.

Tabla 2. Diferencias en la distribución de signos y síntomas según el grupo de edad y características clínicas de los casos incluidos en este estudio

Variable (media [DE])	0 a 4 años	45 a 64 años	Más de 65 años	p
n	82	41	26	
Ansiedad	0.01 (0.11)	0.00 (0.00)	0.00 (0.00)	0.668
Excoriación	0.18 (0.39)	0.12 (0.33)	0.27 (0.45)	0.317
Mala higiene personal	0.07 (0.26)	0.05 (0.22)	0.15 (0.37)	0.29
Pterigión	0.01 (0.11)	0.02 (0.16)	0.08 (0.27)	0.207
Edema	0.29 (0.46)	0.20 (0.40)	0.35 (0.49)	0.355
Hipertrofia del borde palpebral	0.27 (0.45)	0.15 (0.36)	0.27 (0.45)	0.295
Descamación	0.37 (0.48)	0.37 (0.49)	0.35 (0.49)	0.982
Dolor	0.11 (0.31)	0.12 (0.33)	0.15 (0.37)	0.837
Eritema palpebral	0.30 (0.46)	0.15 (0.36)	0.35 (0.49)	0.108
Costras	0.34 (0.48)	0.27 (0.45)	0.42 (0.50)	0.425
Telangiectasias	0.09 (0.28)	0.05 (0.22)	0.04 (0.20)	0.612
Lesiones ampollosas sistémicas	0.07 (0.26)	0.00 (0.00)	0.12 (0.33)	0.121
Máculas cerúleas sistémicas	0.06 (0.24)	0.00 (0.00)	0.04 (0.20)	0.272
Sitios de picadura con sangrado	0.05 (0.22)	0.02 (0.16)	0.12 (0.33)	0.266
Folículos (reacción folicular)	0.05 (0.22)	0.05 (0.22)	0.12 (0.33)	0.438
Secreción ocular	0.09 (0.28)	0.12 (0.33)	0.15 (0.37)	0.585
Inyección conjuntival	0.41 (0.50)	0.15 (0.36)	0.27 (0.45)	0.008
Pequeñas úlceras	0.20 (0.40)	0.05 (0.22)	0.23 (0.43)	0.065
Pápulas	0.28 (0.45)	0.29 (0.46)	0.27 (0.45)	0.978
Liendres	0.90 (0.30)	1.00 (0.00)	0.92 (0.27)	0.124
Piojos	0.73 (0.45)	0.80 (0.40)	0.77 (0.43)	0.669
Picazón severa	0.01 (0.11)	0.00 (0.00)	0.00 (0.00)	0.668
Reacción alérgica	0.01 (0.11)	0.00 (0.00)	0.00 (0.00)	0.668
Fiebre	0.01 (0.11)	0.00 (0.00)	0.00 (0.00)	0.668

La mayor presencia de liendres en mujeres podría vincularse con variaciones anatómicas de los folículos pilosos o con disparidades en la detección de casos[15-17]. Adicionalmente, la mayor frecuencia de pterigión en mujeres sugiere una posible asociación con condiciones inflamatorias crónicas que podrían predisponerlas a la infestación[15]. Aunque no se encontraron diferencias significativas en marcadores inflamatorios objetivos como el eritema, el edema y las telangiectasias, la mayor incidencia de excoriaciones en mujeres podría servir como un marcador clínico relevante para diferenciar la ptiriasis palpebral de una blefaritis inespecífica[18].

Distribución etaria y factores de riesgo

Las diferencias observadas en la distribución por edad sugieren factores de riesgo y vías de transmisión distintos entre hombres y mujeres. La mayor incidencia en varones jóvenes (10 a 19 años) podría asociarse con conductas de riesgo o con una mayor exposición a fómites, mientras que la concentración de casos en mujeres adultas y mayores podría reflejar influencias

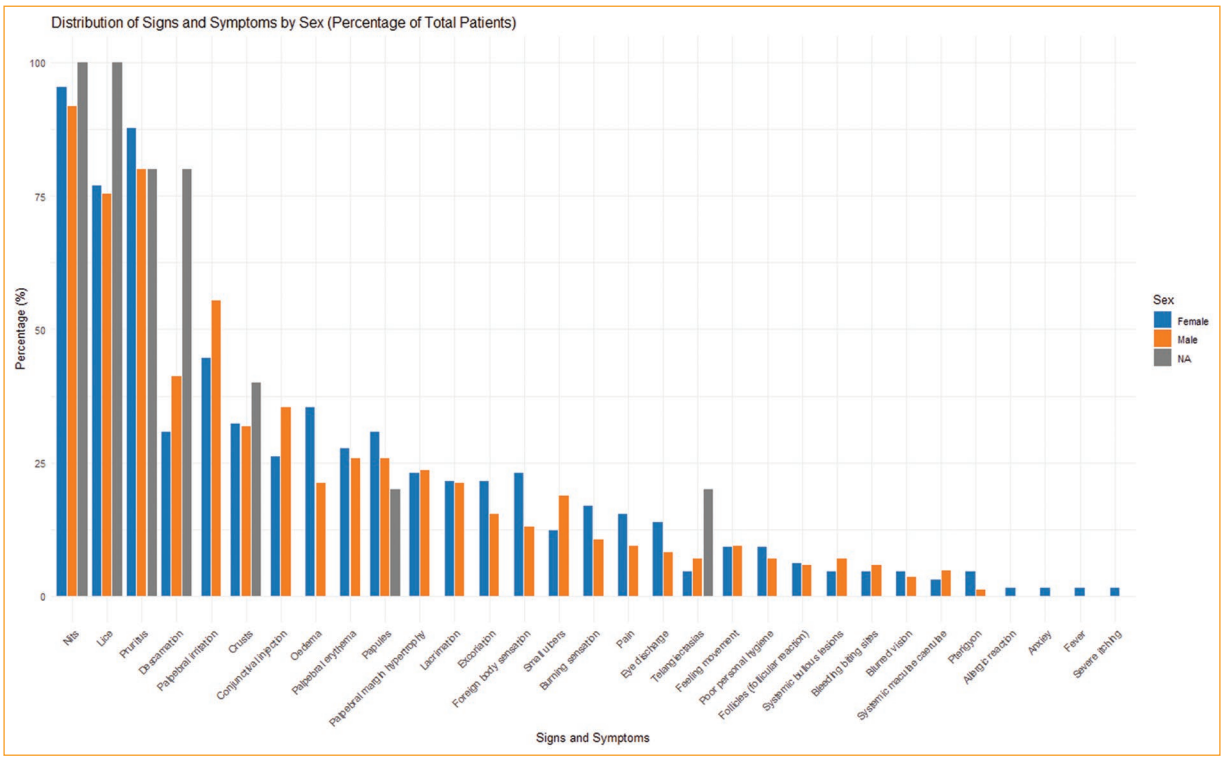

Figura 4. Distribución de signos y síntomas por sexo.

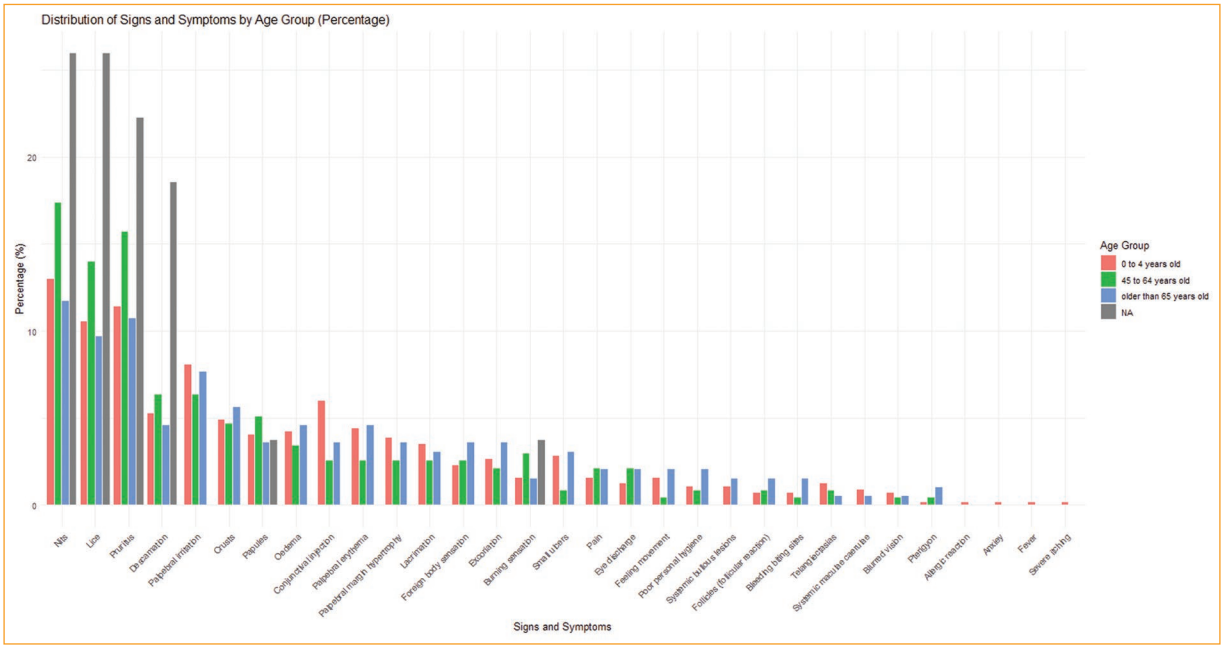

Figura 5. Distribución de signos y síntomas por grupo de edad.

hormonales o sociales[19]. La presencia universal de liendres en las mujeres también podría atribuirse a diferencias anatómicas o a hábitos de higiene. A pesar de las variaciones en otros signos clínicos, la similitud en la inflamación palpebral entre sexos sugiere que la respuesta inflamatoria local no depende de manera

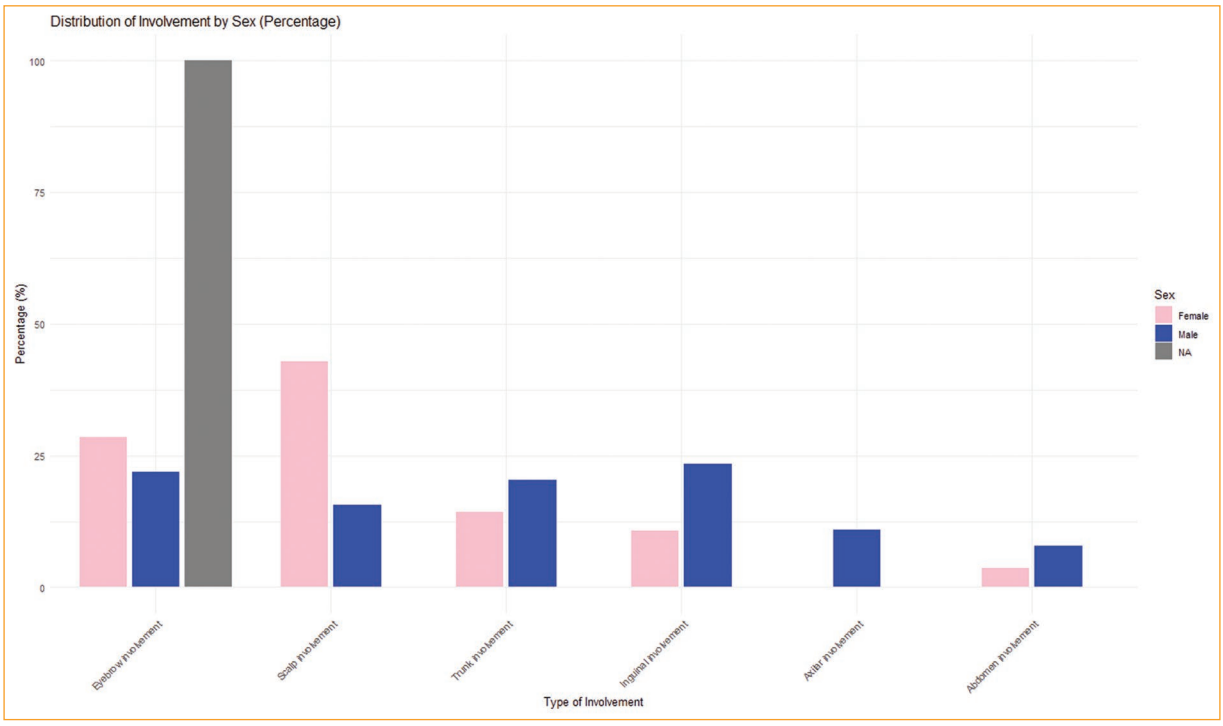

Figura 6. Otras partes afectadas por sexo.

significativa del sexo[9,10]. No obstante, la mayor prevalencia de dolor palpebral en mujeres, aun sin ser estadísticamente significativa, podría justificar investigaciones adicionales.

Higiene, condiciones crónicas e implicaciones para la salud pública

La relación entre la higiene personal deficiente y la ptiriasis palpebral, si bien no es estadísticamente significativa, subraya la importancia de la educación en salud pública[20]. La asociación con condiciones inflamatorias crónicas, como el pterigión en mujeres, abre nuevas líneas de investigación sobre la susceptibilidad a esta ectoparasitosis.

El número creciente de publicaciones científicas sobre *Pthirus pubis* registrado en 2024 podría reflejar una mayor conciencia clínica, avances en los métodos diagnósticos o cambios en las tendencias conductuales[9]. Esta tendencia también podría verse influida por la creciente documentación de casos clínicos inusuales. La distribución geográfica de los estudios incluidos evidencia una concentración de publicaciones en países asiáticos como China e India, probablemente debido a su alta densidad poblacional y a una robusta vigilancia clínica en enfermedades dermatológicas e infecciosas[21-23]. Por el contrario, los países de América Latina y África se encuentran notablemente subrepresentados, posiblemente debido a barreras idiomáticas, limitaciones en la infraestructura de investigación o a un acceso restringido a revistas indexadas.

Consideraciones clínicas y de salud pública

Esta revisión reveló variaciones relacionadas con la edad en las manifestaciones oculares. Si bien la mayoría de las variables evaluadas no mostró diferencias estadísticamente significativas, la inyección conjuntival presentó una variación significativa ($p = 0.008$), con la prevalencia más alta en el grupo de 0 a 4 años (41%), frente al 15% en el grupo de 45 a 64 años y al 27% en los mayores de 65 años[20]. Esta discrepancia podría relacionarse con hábitos de higiene y con conductas como el frotamiento ocular frecuente. El edema palpebral también fue más común en los extremos de la vida (29% en el grupo de 0 a 4 años y 35% en mayores de 65 años), posiblemente vinculado a factores ambientales e infecciosos, así como al acceso limitado a servicios de saneamiento en ciertas poblaciones.

Ante estos hallazgos, los tamizajes sistemáticos, las campañas educativas y las estrategias de promoción

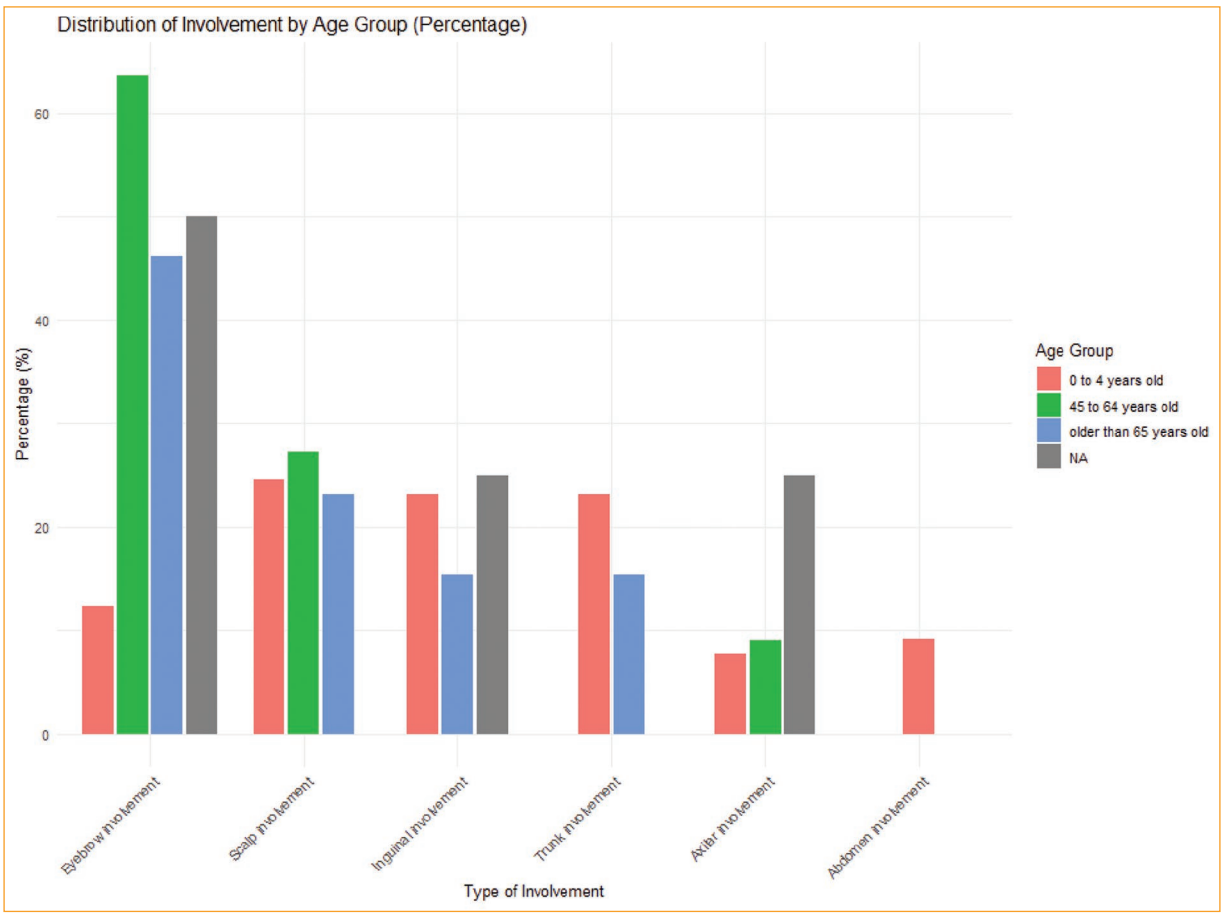

Figura 7. Otras partes afectadas por sexo.

de la salud resultan esenciales para mejorar las prácticas de higiene y facilitar la prevención y el tratamiento oportunos[9,20,24]. La Organización Mundial de la Salud enfatiza que los tamizajes visuales desde la infancia representan una estrategia costo-efectiva para reducir la carga de enfermedades oculares prevenibles, particularmente en países de ingresos medios y bajos[20].

Enfoques sensibles al género en la atención en salud

Las diferencias por sexo observadas en la ptiriasis palpebral exigen un abordaje sanitario que reconozca los determinantes sociales y de género que influyen en el inicio, la progresión y el tratamiento de la enfermedad[6,24]. Resulta crucial implementar estrategias de comunicación en salud culturalmente apropiadas y sensibles al género. Adicionalmente, la elevada prevalencia de síntomas comunes pero angustiantes, como el prurito, la sensación de cuerpo extraño y la irritación palpebral, pone de manifiesto la necesidad de capacitar al personal de atención primaria para detectar signos oculares tempranos y garantizar derivaciones oportunas[20]. Este enfoque contribuiría a reducir la morbilidad ocular prevenible y a mejorar los desenlaces de los pacientes.

Conclusión

Esta revisión sistemática ofrece un panorama integral de las condiciones clínicas derivadas de las infestaciones por ptiriasis, junto con un análisis de las especies asociadas causantes de dichas infestaciones. Pese a su relevancia médica, persiste una brecha sustancial en el conocimiento del espectro completo de riesgos para la salud que estos artrópodos representan. Se requiere más investigación para aumentar la conciencia sobre el tema, mejorar la capacidad diagnóstica y desarrollar estrategias eficaces de prevención y tratamiento.

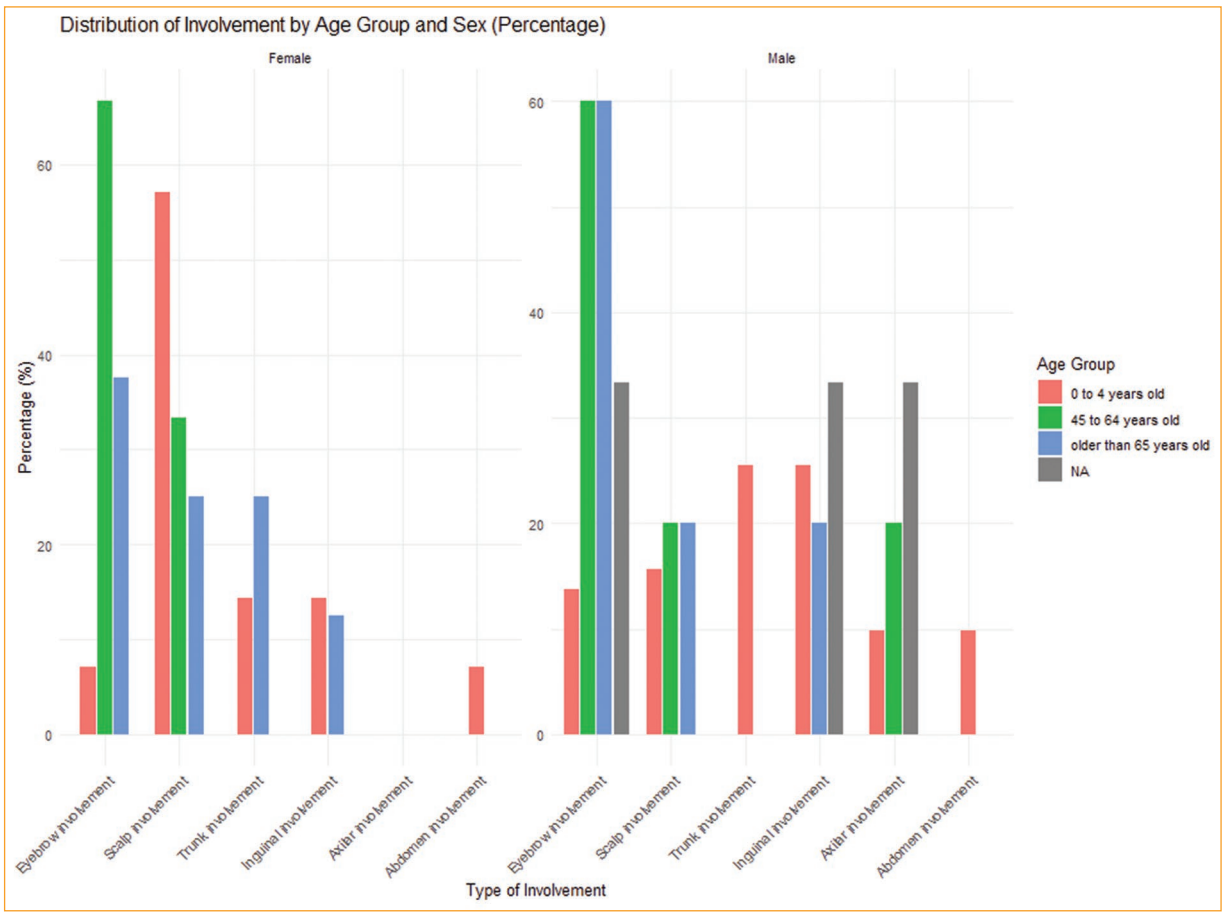

Figura 8. Otras partes afectadas por sexo y grupo de edad.

Contribución de los autores

K.J. Murcia: conceptualización, análisis formal, metodología y redacción del borrador original.

A.E. Carreño Rodríguez: conceptualización, análisis formal, metodología y redacción del borrador original.

D.P. Ramírez Arcos: conceptualización, análisis formal, metodología y redacción del borrador original.

J.F. Porras Villamil: conceptualización, análisis formal, metodología y redacción del borrador original.

Financiamiento

Esta investigación se llevó a cabo sin apoyo económico alguno proveniente de fuentes externas de financiamiento. No se recibieron becas, financiamiento institucional ni patrocinios y los autores no solicitaron ningún reembolso por el trabajo realizado en este estudio.

Conflicto de intereses

Los autores declaran no tener conflictos de intereses.

Consideraciones éticas

Protección de sujetos humanos y animales. Los autores declaran que no se realizaron experimentos en seres humanos ni en animales para este estudio.

Confidencialidad, consentimiento informado y aprobación ética. El paciente mencionado en el artículo antes citado otorgó su consentimiento informado para su publicación y que el formato del consentimiento se encuentra archivado en el expediente clínico del paciente.

Declaración sobre el uso de inteligencia artificial. Los autores declaran que no se utilizaron herramientas de inteligencia artificial generativa en la preparación, redacción o elaboración de este manuscrito.

Referencias

1. Manjunatha NP, Jayamanne GR, Desai SP, Moss TR, Lalik J, Woodland A. Pediculosis pubis: presentation to ophthalmologist as pthriasis palpebrarum associated with corneal epithelial keratitis. Int J STD AIDS. 2006;17(6):424-6. https://doi.org/10.1258/095646206777323445
2. Ryan MF. Phthiriasis palpebrarum infection: a concern for child abuse. J Emerg Med. 2014;46(6):e159-62. https://doi.org/10.1016/j.jemermed.2013.11.090
3. Shmidt E, Levitt J. Dermatologic infestations. Int J Dermatol. 2012;51(2):131-41. https://doi.org/10.1111/J.1365-4632.2011.05191.X
4. Sivasubramanian MB, Ramakrishnan R, Narasimhan M. Phthiriasis palpebrarum: a diagnosis of keen observation and suspicion. Int J Res Dermatol. 2020;6(2):267-268. DOI: http://dx.doi.org/10.18203/issn.2455-4529.IntJResDermatol20200608.
5. Yao B, Hu C, Yue X, Liu G, Wang B. Clinical characteristics and prognosis of pediatric pthirus pubis coinfestation of the eyelashes and scalp hairs. Am J Trop Med Hyg. 2023;109(3):686-9. https://doi.org/10.4269/ajtmh.23-0071
6. Yao B, Hu C, Yue X, Liu G, Wang B. Clinical Characteristics and Prognosis of Pediatric Phthirus pubis Coinfestation of the Eyelashes and Scalp Hairs. Am J of Trop Med and Hyg. 2023;109(3):686-9. doi: 10.4269/ajtmh.23-0071.
7. Veraldi S, Nazzaro G, Esposito L, Genovese G, Pontini P, Gelmetti C. Pthiriasis of the eyelashes. G Ital Dermatol Venereol. 2020;155(2):198-201. https://doi.org/10.23736/S0392-0488.19.06350-8
8. Fu YT, Yao C, Deng YP, Elsheikha HM, Shao R, Zhu XQ, et al. Human pediculosis, a global public health problem. Infect Dis Poverty. 2022;11(1):58.
9. Gurnani B, Badri T, Hafsi W. Phthiriasis Palpebrarum [Internet]. Treasure Island (FL): StatPearls Publishing; 2024. Disponible en: www.ncbi.nlm.nih.gov/books/NBK459226
10. Zvandasara T, Lam FC. Conjunctivitis due to Pthirus pubis: a trap for the unwary. Int J STD AIDS. 2010;21(7):519-20. https://doi.org/10.1258/IJSA.2010.010072
11. Anderson AL, Chaney E. Pubic lice (*Pthirus pubis*): history, biology and treatment vs. knowledge and beliefs of US college students. Int J Environ Res Public Health. 2009;6(2):592-600.
12. Matías Morales JA, Rodas López AJ, Son García AN, Durini Mérida MP, Sacor Quijvix NJ, Orellana Castillo MF. Ptiriasis palpebral: tratamiento y manejo. Rev Oftálmica. 2022;23. https://doi.org/10.56172/oftalmica.v23i.48
13. Sánchez JC, Labella MF, Mohedano Iglesias JA. Parasitosis ocular por Phthlrus Pubis. Arch Soc Canar Oftal. 1980;50-53. Disponible en: https://mdc.ulpgc.es/files/original/b747ca96b742d4834b0b9918d78882635d2fb6e2.pdf
14. Li H, Zhang W, Zhao Y, Hu L, Zhao Q. Pthirus pubis (Anoplura: Phthiridae) infestation of the palpebral margin and scalp hair in an infant. Int J Tropical Insect Sci. 2023;43(2):351-4. https://doi.org/10.1007/s42690-023-00948-1
15. Anane S, Taamallah Malek I, Kamoun R, Chtourou O. Phthiriasis palpebrarum: Diagnosis and treatment. J Fr Ophtalmol. 2013;36(10):e133-5. doi: 10.1016/j.jfo.2013.03.018.
16. Shin E, Chung TY, Lim DH. Phthiriasis palpebrarum in a woman's eyelashes. Am J Ophthalmol Case Rep 2020;20:100851. doi: 10.1016/j.ajoc.2020.100851
17. Kwak HB, Park SW, Park SK, Lee CS, Yun SK, Kim HU, et al. Isolated Phthiriasis Palpebrarum in an Elderly Woman: Diagnosis and Treatment Using by Dermoscopy. Ann Dermatol 2019;31(3):343-5. doi: 10.5021/ad.2019.31.3.343
18. Khan T. Phthiriasis palpebrarum presenting as anterior blepharitis. Indian J Public Health 2018;62(3):239-41. doi: 10.4103/ijph.IJPH_296_17
19. López García JS, García Lozano I, Martínez Garchitorena J. Phthiriasis palpebral: diagnóstico y tratamiento. Arch Soc Esp Oftalmol. 2003;78(7):365-74.20. Gratz N. Human lice: Their prevalence, control and resistance to insecticides: A review 1985-1997. World Health Organization Division of Control of Tropical Diseases WHO Pesticide Evaluation Scheme Published online 1997. Accessed May 22, 2025. https://pesquisa.bvsalud.org/portal/resource/pt/who-63791
20. Gratz N. Human lice: Their prevalence, control and resistance to insecticides: A review 1985-1997. World Health Organization Division of Control of Tropical Diseases WHO Pesticide Evaluation Scheme Published online 1997. Accessed May 22, 2025. https://pesquisa.bvsalud.org/portal/resource/pt/who-63791
21. Patel S, Shah A, Singh S, Purohit D. Bug alert! A case report and review of literature on bilateral phthiriasis palpebrarum. J of Clin Ophthal and Res. 2022;10:80-2.
22. Patel S, Brock P, Filipowicz A, Bach A. Misleading Presentation of Unilateral Phthiriasis Palpebrarum in a 2-Year-Old Boy. J Pediatr Ophthalmol Strabismus 2023;60(5):E55-8. doi: 10.3928/01913913-20230719-02
23. Pinckney J, Cole P, Vadapalli SP, Rosen T. Phthiriasis Palpebrarum: A common culprit with uncommon presentation. Dermatol Online J 2018;14(4):7.
24. Sowka J, Kabat A. When blepharitis looks at you: a'lousy'look at an uncommon and easily overlooked cause of blepharitis. Review of Optometry 2005;15(142):96-8.

Revista Mexicana de Oftalmología

Permanyer

Check for updates

CASO CLÍNICO

Manifestaciones oculares en trastornos ampollosos autoinmunes: diagnóstico dual de pénfigo y penfigoide. Reporte de un caso en Colombia

Ocular manifestations in autoimmune blistering disorders: a dual diagnosis of pemphigus and pemphigoid. A case report from Colombia

Stephanie Noriega y Jennifer Camargo*

Facultad de Medicina, Pontifica Universidad Javeriana, Unidad de Oftalmología, Hospital Universitario San Ignacio, Bogotá, Colombia

Resumen

Objetivo: *Reportar un caso único de doble diagnóstico de pénfigo y penfigoide.* **Observaciones:** *Paciente de sexo masculino de 69 años que consulta por antecedentes de seis meses de ojo rojo bilateral y limitación de los movimientos oculares, asociados a la aparición de lesiones ampollosas en la región axilar y en los miembros inferiores. La biomicroscopia reveló un simbléfaron inferior y un acortamiento de los fondos de saco. Se solicitaron biopsias conjuntivales y de piel con hallazgos compatibles con penfigoide cicatricial ocular y pénfigo vulgar. Se inició tratamiento con prednisona, azatioprina, propionato de clobetasol y rituximab. El manejo oftalmológico incluyó lágrimas artificiales, ungüentos y prednisolona tópica. Después de iniciar el tratamiento, el paciente refirió mejoría de los síntomas y la agudeza visual se mantuvo.* **Conclusión:** *La coexistencia de estas entidades es poco común. Su conocimiento, así como la correcta identificación de sus síntomas y signos, es esencial para proporcionar a los pacientes un tratamiento que resulta en una mejora significativa del cuadro clínico.*

Palabras clave: *Oftalmología. Penfigoide ocular cicatricial. Pénfigo. Autoinmune.*

Abstract

Objective: *To report a unique case of a dual diagnosis of pemphigus and pemphigoid.* **Observations:** *A 69-year-old male patient presented with a 6-month history of bilateral red eyes and limited ocular movements, associated with the appearance of blistering lesions in the axillary region and lower limbs. Biomicroscopy revealed inferior symblepharon and shortening of the fornices. Conjunctival and skin biopsies were requested, with findings consistent with ocular cicatricial pemphigoid and pemphigus vulgaris. Treatment was initiated with prednisone, azathioprine, clobetasol propionate, and rituximab. Ophthalmic management included artificial tears, moisturizing ointments, and topical prednisolone. After starting treatment, the patient reported symptom improvement, and visual acuity was maintained.* **Conclusion:** *The coexistence of these entities is uncommon. However, knowledge of these conditions, along with the correct identification of their symptoms and signs, is essential to provide patients with treatment that results in significant improvement in the clinical picture.*

Keywords: *Ophthalmology. Ocular cicatricial pemphigoid. Pemphigus. Autoimmune.*

***Correspondencia:**
Stephanie Noriega
E-mail: snoriegah25@gmail.com

Fecha de recepción: 10-06-2025
Fecha de aceptación: 09-04-2026
DOI: 10.24875/RMO.M26000362

Disponible en internet: 25-11-2026
Rev Mex Oftalmol. 2026;100(6):145-149
www.rmo.com.mx

0187-4519/© 2026 Sociedad Mexicana de Oftalmología. Publicado por Permanyer. Este es un artículo *open access* bajo la licencia CC BY-NC-ND (http://creativecommons.org/licenses/by-nc-nd/4.0/).

Introducción

Las enfermedades ampollosas autoinmunes (EAA) constituyen un grupo de trastornos en los que los anticuerpos se dirigen contra proteínas antigénicas de la piel y las membranas mucosas[1]. La palabra ampolla proviene del griego *pemphix* y se considera una de las lesiones más frecuentes de la piel y mucosas[2]. Las EAA pueden clasificarse según los componentes tisulares específicos contra los que se dirigen los autoanticuerpos. Por una parte, las enfermedades penfigoides son un grupo de padecimientos en los que los anticuerpos se dirigen contra los hemidesmosomas, mientras que en los distintos tipos de pénfigo, los anticuerpos se dirigen contra las desmogleínas.

El penfigoide cicatricial ocular es una enfermedad ampollosa y cicatricial dentro del espectro de los penfigoides de membranas mucocutáneas[3]. De distribución mundial, afecta a aproximadamente a 1.3-2 personas por millón de habitantes y tiene una incidencia de 1 por cada 10,000 a 60,000 habitantes[3,4]. La edad de inicio más frecuente se sitúa entre los 60 y los 80 años[4]. Clínicamente se presenta como una conjuntivitis crónica recidivante bilateral, en la que los pacientes suelen experimentar ojo rojo, sensación de cuerpo extraño y síntomas de ojo seco. Conforme la enfermedad progresa, se desarrollan adherencias entre la conjuntiva palpebral y el globo ocular, conocidas como simbléfaron, o bien, en sus estadios más avanzados, puede presentarse la fusión de los bordes palpebrales, conocida como anquilobléfaron.

El pénfigo vulgar es el subtipo más común del grupo de los pénfigos y se caracteriza por la formación de ampollas intraepidérmicas[2]. Se ha estimado una incidencia de 0.76 a 5 casos por millón de habitantes y típicamente se presenta entre la cuarta y la sexta décadas de la vida[5]. Clínicamente aparece en forma de lesiones cutáneas que pueden encontrarse en la piel cabelluda, el tronco, la axila u otros puntos de presión.

Presentación del caso

Presentamos el caso de un hombre de 69 años, sin antecedentes personales patológicos de importancia, referido al servicio de oftalmología por un cuadro de seis meses de evolución caracterizado por ojo rojo bilateral y limitación de los movimientos oculares. De forma concomitante presentó lesiones ampollosas de contenido seroso en la región axilar y en las extremidades inferiores (Fig. 1 A y B). A la exploración oftalmológica, la mejor agudeza visual corregida fue de 0.30 LogMAR en ambos ojos. La exploración de la motilidad ocular mostró aducción –2, elevación –1, depresión –1 y abducción –1. La biomicroscopia de ambos ojos reveló la presencia de un simbléfaron inferior, predominantemente en el canto interno, y un acortamiento de los fondos de saco inferiores. El simbléfaron impedía la eversión palpebral y se extendía hacia el canto externo, produciendo *dellen* corneal secundario (Fig. 2 A y B). La exploración de fondo de ojo no mostró alteraciones.

Inicialmente, dada la presentación dermatológica y oftalmológica, se consideró que el paciente podría cursar con un trastorno ampolloso autoinmune. Por lo tanto, se solicitó una biopsia conjuntival y el servicio de dermatología evaluó al paciente, encontrando placas eritematosas con centros atróficos y algunas ampollas adyacentes. El servicio de dermatología solicitó una biopsia cutánea tanto de la región axilar como de los miembros inferiores. El equipo de oftalmología decidió optimizar la superficie ocular, iniciando el tratamiento con lágrimas artificiales y ungüentos humectantes.

Las biopsias se realizaron de forma ambulatoria. El examen histológico de la conjuntiva mostró cambios reactivos del epitelio conjuntival con disqueratosis ocular. El estudio de inmunofluorescencia mostró depósitos lineales de inmunoglobulina (Ig) G y C3 en la región de la membrana basal, hallazgos compatibles con penfigoide ocular cicatricial (POC). El examen histológico de las lesiones cutáneas mostró acantólisis suprabasal extensa con restos celulares que formaban vesículas de contenido claro. La inmunofluorescencia fue positiva para IgG y C3 en la membrana basal; hallazgos compatibles con pénfigo vulgar.

Considerando los hallazgos histopatológicos del paciente, se llevó a cabo una reunión multidisciplinaria con los servicios de dermatología y reumatología, quienes iniciaron tratamiento con prednisona, azatioprina, propionato de clobetasol y rituximab (2 dosis). Oftalmología indicó tratamiento posoperatorio con lágrimas artificiales, ungüentos humectantes y prednisolona tópica, esta última con reducción gradual de la dosis.

En el seguimiento posoperatorio a los seis meses, el paciente refirió mejoría visual y no presentaba molestias oculares. Sin embargo, persistía el simbléfaron inferior, predominantemente en los cuadrantes externos, de aspecto fibroso en la conjuntiva temporal, y un acortamiento marcado de los fondos de saco, si bien con mejoría notable en comparación con la evaluación inicial (Fig. 2 C y D).



Figura 1. **A** y **B:** ampollas flácidas en la región axilar y en los pies, que dejan áreas de tejido denudado.

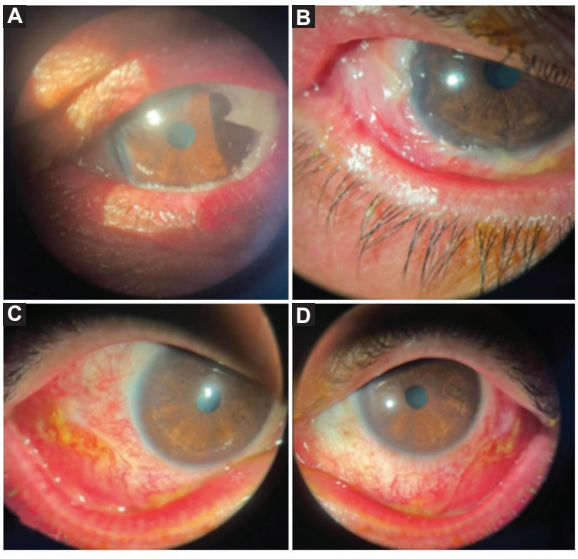

Figura 2. **A** y **B:** simblefaron con acortamiento de los fondos de saco inferiores en ambos ojos.
C y **D:** disminución del acortamiento del fondo de saco inferior con mejoría del simblefaron.

Actualmente, el paciente refiere sentirse bien, niega disminución de la agudeza visual y no ha presentado nuevos síntomas de la superficie ocular. Continúa en manejo con ciclosporina tópica, lágrimas artificiales y ungüentos humectantes. Los equipos de dermatología y reumatología han reducido progresivamente las dosis de prednisona y clobetasol, y han suspendido el tratamiento con rituximab tras evidenciarse un buen control de la enfermedad. Actualmente, el paciente únicamente recibe azatioprina 50 mg cada 12 horas y mantiene un control adecuado, sin aparición de nuevas lesiones cutáneas.

Discusión

El pénfigo vulgar y el POC son enfermedades autoinmunes infrecuentes, por lo que su presentación concomitante se ha documentado solo en casos aislados[6].

Como se mencionó previamente, la fisiopatología del POC y la del pénfigo vulgar son distintas. En el POC existen autoanticuerpos circulantes contra subunidades de integrina y laminina del complejo hemidesmosoma-membrana epitelial, que ocasionan una respuesta de hipersensibilidad tipo II del epitelio conjuntival y escamoso[4]. Por otro lado, los pacientes con pénfigo vulgar presentan autoanticuerpos circulantes contra un polipéptido de 130 kDa conocido como desmogleína 3, localizado en la epidermis[7].

El POC es el segundo tipo más frecuente de penfigoide de membranas mucosas y se observa en aproximadamente el 60% de los pacientes con esta enfermedad. Tal como se realizó en nuestro paciente, la biopsia conjuntival con inmunofluorescencia directa constituye el método de referencia para la confirmación diagnóstica. La estadificación clínica en el POC es fundamental; sin embargo, actualmente no existe un sistema único de estadificación clínica y es importante estar familiarizado con los dos sistemas más frecuentes, conocidos como las escalas de Foster y de Brown (Tablas 1 y 2). El sistema de clasificación de Mondino y Brown se basa en la pérdida de profundidad del fondo de saco inferior, considerando que la profundidad habitual del fondo de saco es de aproximadamente 11 mm[8], mientras que el sistema de clasificación de Foster se basa en los hallazgos clínicos[9]. El objetivo principal del tratamiento es detener la progresión de la enfermedad, controlar la inflamación y prevenir la cicatrización. Branisteanu et al.[4] reportaron que aproximadamente el 90% de los casos responde adecuadamente al manejo médico, con bajas tasas de progresión. La terapia tópica debe ir acompañada de un tratamiento sistémico.

El consenso del Taller de Ojo Seco II de la Tear Film and Ocular Surface Society (DEWS II de la TFOS) enfatiza la importancia del manejo médico, con el uso de sustitutos lagrimales de base acuosa o lipídica, asociado a cambios en el estilo de vida y en la dieta. En casos más avanzados puede ser necesario el uso de tratamientos tópicos antiinflamatorios o inmunomoduladores, tales como corticosteroides y antiinflamatorios no esteroideos[3,10]. En cuanto al manejo quirúrgico de estos pacientes, se prefiere diferir los procedimientos quirúrgicos hasta lograr un control adecuado de los

Tabla 1. Sistema de clasificación de Mondino y Brown

Etapa I	Pérdida de la profundidad del fondo de saco inferior de hasta el 25%
Etapa II	Pérdida de la profundidad del fondo de saco inferior del 25 al 50%
Etapa III	Pérdida de la profundidad del fondo de saco inferior del 50 al 75%
Etapa IV	Pérdida de la profundidad del fondo de saco inferior mayor al 75%

Tabla 2. Sistema de clasificación de Foster

Etapa I	Conjuntivitis crónica leve + disfunción lagrimal + fibrosis subconjuntival
Etapa II	Cicatrización con retracción conjuntival + acortamiento de los fondos de saco
Etapa III	Formación de simbléfaron
Etapa IV	Ojo seco con anquiloblefaron

síntomas; no obstante, debe considerarse la cirugía para el manejo del entropión, el simbléfaron o el anquiloblefaron. Para reconstruir los fondos de saco conjuntivales se emplean técnicas como la plicatura de retractores, el injerto de membrana amniótica o de mucosa, que han mostrado buenos resultados como complemento del tratamiento tópico y sistémico.

El pénfigo vulgar es el subtipo más común de pénfigo y es la causa de aproximadamente el 70% de los casos[11]. A nivel cutáneo se presenta con ampollas flácidas que, al romperse, dejan amplias áreas de piel denudada; los sitios de presentación más frecuentes son el tronco, las axilas y la cara[12]. La afectación ocular en el pénfigo vulgar es rara y, cuando ocurre, generalmente se limita a la conjuntiva y los párpados[13]. En cuanto a su tratamiento, este se basa en el manejo inmunomodulador e inmunosupresor. El uso de esteroides sistémicos como la prednisona y la prednisolona continúa siendo el tratamiento de primera línea en pacientes con pénfigo, por su rápida capacidad para modular la respuesta autoinmune[14]. Los casos con manifestaciones de moderadas a graves en los que no se logra una respuesta adecuada con el uso de esteroides sistémicos, se benefician de la administración de anticuerpos monoclonales anti-CD20, como el rituximab. Se considera que el uso temprano de anti-CD20 induce una respuesta mejor y más pronta en los pacientes, lo que permite una disminución rápida de la terapia esteroidea[15].

Conclusión

La coexistencia de pénfigo vulgar y POC es poco común; sin embargo, encontrar pacientes con estos diagnósticos de manera conjunta no debería representar un reto clínico. En la actualidad existen múltiples opciones de tratamiento que permiten obtener excelentes resultados, como se demostró en el caso presentado, en el que el manejo tópico se combinó con un tratamiento sistémico. El conocimiento de estas entidades, así como la correcta identificación de sus síntomas y signos, resulta esencial. Realizar un diagnóstico histopatológico es fundamental para proporcionar a los pacientes un tratamiento que, en la mayoría de los casos, se traduce en una mejoría significativa del cuadro clínico y en un impacto positivo en la supervivencia y la calidad de vida.

Financiamiento

Los autores declaran que esta investigación no recibió ningún tipo de financiamiento.

Conflicto de intereses

Los autores declaran no tener conflicto de interés potenciales con relación a búsqueda de literatura, autoridad y publicación de este artículo.

Consideraciones éticas

Protección de personas y animales. Los autores declaran que para esta investigación no se han realizado experimentos en seres humanos ni en animales.

Confidencialidad, consentimiento informado y aprobación ética. El paciente mencionado en el artículo antes citado otorgó su consentimiento informado para su publicación y que el formato del consentimiento se encuentra archivado en el expediente clínico del paciente.

Declaración sobre el uso de inteligencia artificial. Los autores declaran que no se utilizó ningún tipo de inteligencia artificial generativa para la redacción ni la creación de contenido de este manuscrito.

Referencias

1. Kate A, Shanbhag S, Donthineni PR, Basu S. A case series of ocular involvement in bullous pemphigoid: clinical features, management, and outcomes. F1000Research. 2021;10:1201.

2. Bengel W. Enfermedades autoinmunes ampollosas. Quintessence. 2011;24(8):439-47.
3. Ringer A, Grossi GD, Siegrist C, Cuadranti N, Ruffino JP, Argento MC, et al. Penfigoide ocular cicatrizal, enfoque, diagnóstico y terapéutico integral entre el oftalmólogo y el reumatólogo. Rev Colomb Reumatol. 2022;29:57-67.
4. Branisteanu DC, Stoleriu G, Branisteanu DE, Boda D, Branisteanu CI, Maranduca MA, et al. Ocular cicatricial pemphigoid (Review). Exp Ther Med. 2020;20(4):3379-82.
5. Feizi S, Roshandel D. Ocular manifestations and management of autoimmune bullous diseases. J Ophthalmic Vis Res. 2019;14(2):195-210.
6. Ekong AS, Foster CS, Roque MR. Eye involvement in autoimmune blistering diseases. Clinics Dermatol. 2001;19(6):742-9.
7. Tabuchi K, Nomura M, Murashita H, Fujisawa Y, Tsuji S, Okubo H, et al. Coexistence of pemphigus vulgaris and bullous pemphigoid in the upper aerodigestive tract. Auris Nasus Larynx. 2006;33(2):231-3.
8. Mondino BJ, Brown SI. Ocular cicatricial pemphigoid. Ophthalmology. 1981;88:95-100.
9. Foster C. Cicatricial pemphigoid. Trans Am Ophthalmol Soc. 1986; 84:527-663.
10. Jones L, Downie LE, Korb D, Benitez-del-Castillo JM, Dana R, Deng SX, et al. TFOS DEWS II management and therapy report. Ocul Surf. 2017; 15(3):575-62.
11. Schmidt E, Kasperkiewicz M, Joly P. Pemphigus. Lancet. 2019; 394(10201):882-94.
12. Montagnon CM, Tolkachjov SN, Murrell DF, Camilleri MJ, Lehman JS. Intraepithelial autoimmune blistering dermatoses: clinical features and diagnosis. J Am Acad Dermatol. 2021;84(6):1507-19.
13. Elchahal S, Kavosh ER, Chu DS. Ocular manifestations of blistering diseases. Immunol Allergy Clin North Am. 2008;28(1):119-36.
14. Kasperkiewicz M, Ellebrecht CT, Takahashi H, Yamagami J, Zillikens D, Payne AS, et al. Pemphigus. Nat Rev Dis Primers. 2017;3(1):17026.
15. Murrell DF, Peña S, Joly P, Marinovic B, Hashimoto T, Díaz LA, et al. Diagnosis and management of pemphigus: Recommendations of an international panel of experts. J Am Acad Dermatol. 2020; 82(3):575-85.e1.

Revista Mexicana de Oftalmología

Permanyer

Check for updates

CASO CLÍNICO

Coriorretinopatía serosa central asociada a estrés psicológico: reporte de un caso

Central serous chorioretinopathy associated with psychological stress: a case report

Álex González-Grau[1] y Valeria Durán-Cordero[2]*

[1]Departamento de Medicina Interna, Universidad de Cartagena, Bolívar; [2]Departamento de Psiquiatría, Universidad Javeriana, Bogotá Colombia

Resumen

Objetivo: *Un alto nivel de estrés percibido es el factor de riesgo psicológico más importante para la coriorretinopatía serosa central (CRSC). Este artículo se enfoca en la importancia del tratamiento de las manifestaciones psiquiátricas en la CRSC para prevenir el desarrollo y la gravedad de la enfermedad.* **Observaciones:** *Este reporte presenta el caso de un comerciante de 53 años diagnosticado con trastorno de ansiedad generalizada y CRSC, con énfasis en el papel del estrés psicológico en la progresión de su afección ocular. El paciente presentó síntomas crónicos de ansiedad. La CRSC, caracterizada por el desprendimiento seroso de la retina, se ha relacionado con el estrés como factor precipitante, y algunos estudios sugieren que ciertos rasgos de personalidad y deficiencias en el afrontamiento del estrés pueden aumentar la susceptibilidad.* **Conclusión:** *Este caso destaca la interconexión entre el estrés psicológico y la CRSC, subrayando la necesidad de un enfoque multidisciplinario en el manejo de pacientes con afecciones oftálmicas inducidas por el estrés. Se requiere más investigación sobre los mecanismos subyacentes y las intervenciones personalizadas que puedan aportar nuevas perspectivas para un tratamiento óptimo de la CRSC exacerbada por factores psicológicos.*

Palabras clave: *Coriorretinopatía serosa central. Estrés psicológico. Personalidad tipo A. Afecciones oftalmológicas relacionadas con el estrés. Enfermedad psicosomática. Trastorno de ansiedad generalizada.*

Abstract

Objetive: *A higher level of perceived stress is the most important psychological risk factor for central serous chorioretinopathy (CSCR). This article focuses on the importance of treatment of the psychiatric manifestations in CSCR to prevent the development and severity of the disease.* **Observations:** *This case report discusses a 53-year-old male merchant diagnosed with generalized anxiety disorder and CSCR, emphasizing the role of psychological stress in the progression of his ocular condition. The patient presented with chronic anxiety symptoms. CSCR, characterized by serous detachment of the retina, has been linked to stress as a precipitating factor, with studies suggesting personality traits and stress-coping deficiencies may elevate susceptibility.* **Conclusion:** *This case highlights the interconnection between psychological stress and CSCR, underscoring the necessity for a multidisciplinary approach in managing patients with stress-induced ophthalmic conditions. Further research into the underlying mechanisms and personalized interventions may offer new insights into optimal treatment for CSCR exacerbated by psychological factors.*

Keywords: *Central serous chorioretinopathy. Psychological stress. Type A personality. Stress-related ophthalmic conditions. Psychosomatic illness. Generalized anxiety disorder.*

***Correspondencia:**
Álex González-Grau
E-mail: agonzalezg5@unicartagena.edu.co

Fecha de recepción: 09-07-2025
Fecha de aceptación: 25-02-2026
DOI: 10.24875/RMO.M26000360

Disponible en internet: 25-11-2026
Rev Mex Oftalmol. 2026;100(6):150-155
www.rmo.com.mx

0187-4519/© 2026 Sociedad Mexicana de Oftalmología. Publicado por Permanyer. Este es un artículo *open access* bajo la licencia CC BY-NC-ND (http://creativecommons.org/licenses/by-nc-nd/4.0/).

Introducción

El estrés psicológico es un factor influyente ampliamente reconocido en diversas afecciones, tanto físicas como psiquiátricas. En el presente trabajo abordaremos un reporte de caso que destaca la relación entre el estrés, la ansiedad, los rasgos de personalidad y los mecanismos de afrontamiento con la coriorretinopatía serosa central (CRSC), cómo ello puede conducir al deterioro del estado clínico del paciente, así como la importancia de emprender intervenciones farmacológicas y de abordar los factores psicológicos y fisiológicos que contribuyen a la CRSC.

Reporte de caso

Paciente de sexo masculino de 53 años, casado, comerciante, quien consulta por un cuadro clínico crónico que el propio paciente describe como «de varios años de evolución», consistente en estrés constante, preocupación excesiva con dificultad para controlarla, ansiedad, insomnio de conciliación, pérdida del apetito, inquietud, fatiga y dolor cervical posterior. Los síntomas han seguido un curso continuo y progresivo. No ha recibido tratamiento psiquiátrico. El paciente es remitido por oftalmología con diagnóstico de CRSC.

Los desencadenantes aparentes incluyen preocupaciones económicas, financieras y laborales. El paciente expresa una preocupación significativa por mantener su estatus y sus compromisos sociales. Es una persona altamente competitiva y le inquieta la situación política de su país. Se esfuerza por generar ingresos suficientes para sostener un estilo de vida que actualmente supera sus recursos financieros. El paciente suele enfrentar una carga laboral excesiva.

Remisión a oftalmología: quince meses antes de la consulta psiquiátrica inicial, el paciente había acudido a consulta en el departamento de oftalmología, remitido por optometría debido a alteraciones en su campo visual. Se le recomendó acudir a consulta psiquiátrica; sin embargo, el paciente no acudió en ese momento.

Antecedentes personales: consumo de alcohol de una a tres veces por semana, con aproximadamente 70 gramos de alcohol por ocasión.

Antecedentes familiares: un hijo padece trastorno por déficit de atención e hiperactividad y trastorno de ansiedad generalizada.

Antecedentes personales, familiares y sociales: el paciente es licenciado en administración de empresas. Lleva 27 años casado. Su esposa es ama de casa. Tienen tres hijos: la hija mayor tiene 25 años, acaba de graduarse en psicología, vive con sus padres, carece de independencia económica y está próxima a casarse. El segundo hijo tiene 22 años y estudia administración de empresas en una universidad privada. El hijo menor tiene 20 años y estudia odontología en una universidad privada. La familia se describe como funcional, sin conflictos significativos entre sus miembros. Todos los integrantes dependen económicamente del paciente. La vida social de la familia implica un alto nivel de gasto.

La exploración física general se encuentra dentro de límites normales.

La evaluación psicopatológica inicial revela distorsiones cognitivas respecto a la utilidad de la preocupación y un alto nivel de autoexigencia, particularmente relacionado con el trabajo y el mantenimiento de un nivel de vida elevado. El estado de ánimo se caracteriza por ansiedad moderada durante la entrevista, con leve inquietud motora. La introspección es limitada en cuanto a sus síntomas emocionales y a su condición ocular. Su perspectiva prospectiva está pobremente estructurada respecto al tratamiento de ambas condiciones, tanto la ocular como la emocional.

Diagnósticos:

- Trastorno de ansiedad generalizada.
- CRSC secundaria a estrés psicológico.

Se inicia tratamiento con escitalopram con una dosis diaria de 20 mg en una sola toma matutina y clonazepam con una dosis de 0.5 mg por la mañana y 1 mg por la noche. Se recomendó realizar ejercicio físico aeróbico (caminata). El paciente rechazó la psicoterapia y se negó a suspender el consumo de alcohol. Los resultados de los análisis sanguíneos y urinarios se encontraron dentro de los límites normales.

El paciente mostró buena tolerancia al tratamiento prescrito. Se observó una mejoría clínica marcada, con una remisión significativa de la ansiedad y una actitud más relajada frente a las presiones laborales y financieras. En términos generales, se observó una mejoría de los síntomas en comparación con la consulta inicial. Cumplió con la recomendación de caminar y redujo su consumo de alcohol tanto en cantidad como en frecuencia. Seis meses después de iniciado el tratamiento, el paciente reportó una mejoría parcial de su visión.

Discusión

La CRSC se caracteriza por el desprendimiento seroso focal idiopático de la retina neurosensorial y/o del epitelio pigmentario de la retina (EPR) en el polo

posterior. La CRSC aguda suele ser autolimitada, pero en algunos pacientes con CRSC crónica puede observarse un deterioro visual permanente debido al daño de los fotorreceptores o a la atrofia del EPR. La CRSC fue introducida inicialmente por Albrecht von Graefe en 1866, bajo el término «retinitis central recurrente». Se han empleado diversas denominaciones para describir esta condición, entre ellas coroidopatía serosa central idiopática, epiteliopatía pigmentaria serosa central, retinopatía serosa central y el término actualmente preferido, coriorretinopatía serosa central, acuñado por Donald Gass en 1967[1].

La congestión de las venas vorticosas ocasiona engrosamiento coroideo, dilatación de los vasos de la capa de Haller, aumento de la presión hidrostática y compresión de la coriocapilar. Estos cambios pueden ocasionar una fuga de líquido hacia el espacio subretiniano, lo que da lugar a la acumulación característica de líquido en la CRSC[2,3]. Los pacientes suelen presentar síntomas como visión borrosa, escotoma central, micropsia o metamorfopsia. Aunque inicialmente se consideró una retinopatía primaria, los estudios más recientes se han centrado en la patología de la coroides, el EPR y la esclera[2].

La CRSC afecta con mayor frecuencia a varones de entre 20 y 50 años. La proporción hombre:mujer reportada oscila entre 2:1 y 6:1. Se ha descrito en pacientes tan jóvenes como de 8 años y tan mayores como de 83 años. La CRSC es la cuarta retinopatía no quirúrgica más frecuente asociada a fuga de líquido, después de la degeneración macular relacionada con la edad, la retinopatía diabética y la oclusión venosa retiniana[3,4].

La hiperpermeabilidad coroidea en la CRSC puede deberse a diversos mecanismos, tanto de origen proximal como de origen molecular y patológico. Estos componentes pueden actuar conjuntamente para generar la gradación de gravedad observada en los pacientes con CRSC. La compresión o ingurgitación de las venas vorticosas puede desempeñar un papel en la disfunción de la coriocapilar y en la subsecuente rotura de la barrera del EPR, la aparición de neovascularización coroidea y la acumulación de líquido subretiniano. Las citocinas proinflamatorias se han vinculado con la CRSC y la activación de los receptores de mineralocorticoides puede provocar vasodilatación de los vasos coroideos, lo que ocasiona paquicoroides y progresión de la CRSC. Condiciones sistémicas como la hipertensión y la apnea obstructiva del sueño, los cambios en factores hemodinámicos locales y sistémicos, el uso de inhibidores de la fosfodiesterasa y la predisposición genética pueden contribuir adicionalmente a las alteraciones coroideas que ocasionan CRSC. El estrés psicológico es un factor de riesgo bien establecido para la CRSC y también se ha vinculado con el desarrollo de la hipertensión, aunque su mecanismo no se comprende del todo. Se considera que las hormonas del estrés activan de manera sostenida el sistema nervioso simpático, lo que conduce a la hipertensión. La investigación ha demostrado que los individuos jóvenes sometidos a estrés tienen mayor probabilidad de desarrollar hipertensión en etapas posteriores de la vida, la cual, junto con el estrés, ha sido identificada como factor de riesgo para la CRSC. Es probable que ambos factores contribuyan a los cambios asociados a la paquicoroides que conducen al inicio de la CRSC[5-10]. Entre los pacientes con CRSC, el 3.3% presentó antecedentes familiares positivos de la misma enfermedad. La enfermedad arterial coronaria, la hipertensión y la diabetes estuvieron presentes en el 23, 31 y 33% de los pacientes, respectivamente[11].

Si bien se han logrado grandes avances en la comprensión de la CRSC, aún queda mucho por aprender sobre esta enfermedad coriorretiniana. Dado que la CRSC puede ocasionar ceguera irreversible en los individuos afectados, resulta de suma importancia continuar el estudio de las diversas causas de esta enfermedad. Conforme avancemos en la comprensión de sus fundamentos moleculares, podremos estratificar mejor a los individuos con mayor riesgo y evaluar planes de tratamiento optimizados para su atención clínica[4].

Además de las características bien descritas de la personalidad tipo A, tales como el impulso competitivo, el sentido de urgencia, una naturaleza agresiva y un temperamento hostil, otras características de personalidad y temperamento, como la disociación emocional, un menor nivel de cooperatividad, una tolerancia reducida a la frustración, la inestabilidad emocional y la inseguridad, se han relacionado con el desarrollo de la CRSC[6,7]. Asimismo, se ha demostrado que los pacientes con CRSC reportan más eventos vitales críticos, estrategias de afrontamiento del estrés desfavorables y problemas psicosomáticos[8].

Hufnagel et al. también observaron diferencias en los niveles de estrés entre los pacientes con CRSC aguda y crónica. Mientras que los pacientes con CRSC aguda mostraron niveles de estrés más elevados que los pacientes sanos, no ocurrió lo mismo en los pacientes con CRSC crónica. Esto podría explicarse nuevamente por el estrés como consecuencia del deterioro visual, más que como su causa. También se ha reportado que

los pacientes con CRSC aguda presentan más síntomas psicosomáticos y un afrontamiento menos favorable que los pacientes crónicos, dado que los casos crónicos pueden estar más habituados a su condición y haber encontrado una manera de lidiar con la enfermedad[9].

Sesar et al. encontraron que los pacientes con CRSC aguda presentaban características primarias ligeramente más pronunciadas, tales como la calidez, un rasgo básico de la personalidad tipo A, y el perfeccionismo, en comparación con el grupo control. Yannuzzi propuso que el estilo personal de comportamiento, los rasgos de personalidad y los valores pueden constituir factores de riesgo para el desarrollo de CRSC en individuos con personalidad tipo A, caracterizada por el impulso competitivo, el sentido de urgencia, una naturaleza agresiva y un temperamento hostil[10].

Un estudio prospectivo realizado en Grecia confirmó la asociación entre la personalidad tipo A y la CRSC. Adicionalmente, Spahn et al. evaluaron los perfiles de personalidad de 24 pacientes con CRSC, 12 de los cuales habían presentado recaída. Los autores reportaron que los pacientes con CRSC eran emocionalmente más inestables e inseguros, pero también más flexibles y espontáneos[12].

Sesar et al. detectaron un mayor nivel de estrés percibido en el grupo con CRSC en comparación con los controles. Asimismo, los sujetos con CRSC reportaron episodios de estrés intenso con una frecuencia tres veces mayor que la de los sujetos sanos durante el año previo[13]. Se han considerado diversas situaciones estresantes que pueden afectar al individuo o guardar relación con la población general, en el contexto de una mayor incidencia de CRSC, entre ellas, el divorcio, la bancarrota, el trabajo por turnos o los periodos de crisis política y económica en los países afectados. Otros trastornos oculares con un estresor subyacente son la iridociclitis, la uveítis posterior, la neuritis óptica, la migraña oftálmica y el blefaroespasmo esencial[14]. Rouvas et al. reportaron que los pacientes con CRSC son más vulnerables al estrés debido a estrategias de afrontamiento inapropiadas[15].

Adicionalmente, se ha reportado que una puntuación elevada de estrés en pacientes con CRSC guarda una alta correlación con las concentraciones séricas de cortisol. Numerosos estudios han documentado la asociación entre el uso terapéutico de corticosteroides y el desarrollo de CRSC[16]. También se han observado niveles elevados de actividad simpática y concentraciones plasmáticas elevadas de adrenalina y noradrenalina en pacientes con CRSC. Las catecolaminas y los glucocorticoides son mediadores liberados en el organismo en respuesta al estrés psicológico[17], y algunos autores especulan que podrían ser la causa de cambios en la autorregulación del flujo sanguíneo coroideo y, en consecuencia, del desarrollo de la CRSC[18].

Gundlach y Tsui demostraron que en una población de veteranos varones urbanos, aquellos con trastorno de estrés postraumático (TEPT) tenían una probabilidad significativamente mayor de ser diagnosticados con CRSC (*odds ratio* [OR]: 2.28-39.09; p = 0.002). En este análisis, el TEPT podría constituir un factor de riesgo de mayor peso que otros factores previamente descritos, incluidos el tabaquismo, la apnea del sueño y el uso de esteroides. Este hallazgo es coherente con la hipótesis del cortisol en la CRSC[19].

Un varón con alto neuroticismo, baja sociabilidad y elevada hostilidad tiene mayor probabilidad de presentar niveles endógenos de cortisol más altos y una respuesta de cortisol incrementada, lo que lo vuelve más susceptible a la CRSC tanto en condiciones basales como en aquellas que provocan una respuesta de estrés. Esta es una hipótesis que se relaciona directamente con un sustrato neurobiológico, en contraposición a la asociación, hasta ahora ampliamente reportada, entre la CRSC y el patrón conductual «tipo A». Dicho patrón conductual describía la conducta del paciente con CRSC como el reflejo de un tipo de carácter específico, atrapado en una lucha interminable por lograr más, sin explicación psicológica ni fundamento biológico alguno. Sin embargo, los factores de personalidad no reflejan la cualidad del carácter, sino más bien la influencia de la biología cerebral subyacente en el establecimiento de tendencias conductuales[20].

Tahara et al. investigaron el papel de la alfa-klotho (αKl) como biomarcador potencial de estrés en pacientes con CRSC, comparando los niveles de αKl entre pacientes con CRSC y controles sanos. Los resultados muestran que las concentraciones de αKl están significativamente más elevadas en los pacientes con CRSC, especialmente en quienes presentan formas agudas de la enfermedad, lo que sugiere que la αKl podría estar vinculada al estrés en estos pacientes. Adicionalmente, los pacientes con CRSC recurrente presentaron niveles más altos de αKl. El estudio subraya la necesidad de investigación adicional para esclarecer el papel de la αKl en la recurrencia y la progresión de la CRSC[21].

El caso presentado destaca la importante conexión entre el estrés psicológico y la CRSC, y aporta perspectivas críticas sobre la etiología multifactorial de esta

condición. La coexistencia de trastorno de ansiedad generalizada y de CRSC en el paciente subraya el papel del estrés crónico en la exacerbación de los trastornos oftálmicos. Los hallazgos corroboran la literatura existente que asocia los rasgos de personalidad tipo A y los mecanismos de afrontamiento desadaptativos con una mayor susceptibilidad a la CRSC.

La mejoría del paciente fue resultado de la combinación de la intervención farmacológica, el ejercicio aeróbico y la reducción del consumo de alcohol, lo que enfatiza la importancia de abordar tanto los factores psicológicos como los fisiológicos que contribuyen a la CRSC. Cabe destacar que la recuperación visual parcial concuerda con la evidencia que sugiere que la reducción del estrés puede enlentecer la progresión de la enfermedad, aunque no necesariamente revierta por completo el daño retiniano en los casos crónicos.

Más aún, la renuencia a participar en psicoterapia y a mantener las modificaciones en el estilo de vida refleja un reto más amplio en el manejo de las condiciones psicosomáticas, en las que el apego del paciente a los abordajes no farmacológicos desempeña un papel crucial en los desenlaces. La interrelación entre los niveles elevados de cortisol, la activación del sistema nervioso simpático y la patología ocular, tal como se discute en la literatura, refuerza aún más la necesidad de un enfoque multidisciplinario para atender casos tan complejos.

Conclusión

Este caso demuestra la necesidad crítica de estrategias de manejo integradas que aborden tanto la dimensión psicológica como la fisiológica de la CRSC. La mejoría parcial de los síntomas resalta los posibles beneficios de las intervenciones dirigidas, incluidas la farmacoterapia y las modificaciones del estilo de vida, para mitigar las condiciones oculares inducidas por el estrés. La investigación futura debería enfocarse en esclarecer los mecanismos moleculares que vinculan el estrés con la patología retiniana, así como en desarrollar abordajes terapéuticos dirigidos que mejoren los desenlaces visuales en pacientes con CRSC crónica y en educar a los pacientes sobre la importancia de la terapia tanto psiquiátrica como oftalmológica. Estos hallazgos abogan por un marco holístico para el manejo de los trastornos oftálmicos relacionados con el estrés y enfatizan la necesidad de colaboración entre los profesionales de la salud mental y de la oftalmología.

Financiamiento

No se ha recibido financiamiento ni subvención alguna para la elaboración de esta investigación.

Conflicto de intereses

Los autores declaran que la investigación se llevó a cabo en ausencia de cualquier relación comercial o financiera que pudiera interpretarse como un posible conflicto de intereses.

Consideraciones éticas

La presente investigación está diseñada en cumplimiento de los lineamientos éticos establecidos en la Declaración de Helsinki sobre Buenas Prácticas Clínicas, el Informe Belmont y las Pautas del Council for International Organizations of Medical Sciences (CIOMS)/Organización Mundial de la Salud (OMS). Su diseño metodológico implica actividades retrospectivas. Por lo tanto, nuestro estudio se clasifica como investigación sin riesgo (investigación tipo A) de acuerdo con la normativa establecida en la Resolución 008430 de 1993 del Ministerio de Salud de Colombia.

Dado que la investigación se llevó a cabo de manera retrospectiva utilizando bases de datos ya recopiladas, no se requirió consentimiento informado, en apego a los estatutos éticos reconocidos globalmente (Código de Núremberg) y a los lineamientos nacionales (Resolución 2378 de 2008 del Ministerio de Salud y Protección Social de Colombia). Los investigadores se comprometen a mantener la confidencialidad de la identidad de los sujetos de estudio y a garantizar la privacidad de la información, según lo estipulado en el artículo 50 de la Ley 1090 de 2006 (para Colombia). La información será resguardada por el investigador principal o por una persona designada durante un periodo de 10 años posteriores a la conclusión del estudio.

Esta investigación no guarda relación alguna con la industria farmacéutica.

Referencias

1. Mathews R, Horo S, Jose D, Kavalakatt JA, J GR, John SS. Psychological stress and choroidal thickness in central serous chorioretinopathy. Nepal J Ophthalmol. 2023;15(30):36-46.
2. Daruich A, Matet A, Dirani A, Bousquet E, Zhao M, Farman N, et al. Central serous chorioretinopathy: recent findings and new physiopathology hypothesis. Prog Retin Eye Res. 2015;48:82-118. doi: 10.1016/j.preteyeres.2015.05.003
3. Fung AT, Yang Y, Kam AW. Central serous chorioretinopathy: a review. Clin Experiment Ophthalmol. 2023;51(3):243-70. doi:10.1111/ceo.14201

4. Zarnegar A, Ong J, Matsyaraja T, Arora S, Chhablani J. Pathomechanisms in central serous chorioretinopathy: a recent update. Int J Retina Vitreous. 2023;9(1):3.
5. Mathews R, Horo S, Jose D, Kavalakatt JA, J GR, John SS. Psychological stress and choroidal thickness in central serous chorioretinopathy Nepal J Ophthalmol. 2023;15(30):36-46.
6. Conrad R, Geiser F, Kleiman A, Zur B, Karpawitz-Godt A. Temperament and character personality profile and illness-related stress in central serous chorioretinopathy. ScientificWorldJournal. 2014;2014:631687.
7. Spahn C, Wiek J, Burger T, Hansen L. Psychosomatic aspects in patients with central serous chorioretinopathy. Br J Ophthalmol. 2003;87: 704-8.
8. Lahousen T, Painold A, Luxenberger W, Schienle A, Kapfhammer HP, Ille R. Psychological factors associated with acute and chronic central serous chorioretinopathy. Nord J Psychiatry. 2016;70:24-30.
9. Hufnagel HJ, Lahmann C, Agostini H, Lange C, Pauleikhoff LJB; Retina.net CCS study group. Psychometric assessment of patients with central serous chorioretinopathy and correlation with disease stage and progression: a case control study. BMC Ophthalmol. 2024;24(1):92.
10. Yannuzzi LA. Type A behavior and central serous chorioretinopathy. TransAm Ophthalmol Soc. 1986;84:799-845.
11. Mukherji S, Karmakar S, Dasgupta S. Association of central serous chorioretinopathy with type of personality, anxiety and depression. Indian J Ophthalmol. 2023;72:S60-S65.
12. Spahn C, Wiek J, Burger T, Hansen L. Psychosomatic aspects in patients with central serous chorioretinopathy. Br J Ophthalmol. 2003;87: 704-8.
13. Sesar A, Sesar AP, Jurisic D, Cvitkovic K, Cavar I. Unraveling the puzzle of central serous chorioretinopathy: exploring psychological factors and pathophysiological mechanisms. Med Sci Monit. 2023;29:e941216.
14. Dudani AI, Dudani AA, Dudani K, Dudani AA. Antidepressants in treatment of central serous chorioretinopathy associated with stress. Indian J Ophthalmol. 2024;72:607-8.
15. Rouvas AA, Chatziralli IP, Ladas ID, Xanthopoulou V, Giannakaki E, Karamboula A, et al. The impact of financial crisis on central serous chorioretinopathy in Greece: Is there any correlation? Eur J Ophthalmol. 2014;24:559-65.
16. Nicholson BP, Atchison E, Idris AA, Bakri SJ. Central serous chorioretinopathy and glucocorticoids: an update on evidence for association. Surv Ophthalmol. 2018;63:1-8.
17. Lucassen PJ, Pruessner J, Sousa N, Almeida OF, van Dam AM, Rajkowska G, et al. Neuropathology of stress. Acta Neuropathol. 2014;127:109-35.
18. Kim HM, Ahn J, Kim TW. Psychological factors associated with central serous chorioretinopathy. J Psychol Psychother. 2016;6:250.
19. Gundlach BS, Tsui I. Post-traumatic stress disorder is a significant risk factor for central serous chorioretinopathy in male veterans. Am J Mens Health. 2021;15(5):15579883211034990. doi: 10.1177/15579883211034990
20. Mylona I, Dermenoudi M, Tsinopoulos I, Floros G. Personality of patients with central serous chorioretinopathy. Eur J Ophthalmol. 2022;32(1): 497-500.
21. Tahara E, Yamamoto Y, Sugisawa T, Gomi F. Patients with central serous chorioretinopathy have high circulating alpha-klotho concentrations. PLoS One. 2023;18(12):e0295795.

Revista Mexicana de Oftalmología (Eng)

Permanyer

Check for updates

CASO CLÍNICO

Exéresis de un quiste dermoide orbitario en forma de mancuerna mediante orbitotomía: reporte de un caso

Excision of an orbital dumbbell-shaped dermoid cyst through orbitotomy procedure: a case report

*Mohammad Sargolzaeimoghaddam[1], Maral Sargolzaeimoghaddam[1], Nisa Karaaslan[2], Senay Asik Nacaroglu[2] y Mohammad Soleimani[3]**

[1]Facultad de Medicina, Istanbul Medipol University, Estambul, Turquía; [2]Departamento de Oftalmología, Istanbul Medipol University, Estambul, Turquía; [3]Departamento de Oftalmología, University of North Carolina at Chapel Hill, Chapel Hill, Carolina del Norte, EE.UU.

Resumen

Objetivo: *Reportar un caso de quiste dermoide orbitario en forma de mancuerna y describir su exéresis quirúrgica exitosa mediante orbitotomía.* **Observaciones:** *Una mujer de 23 años presentó una historia de 5 años de proptosis en el ojo derecho, acompañada de cefaleas recurrentes. Los estudios de imagen identificaron un quiste dermoide localizado en la región frontocigomática derecha, que se extendía a través de un defecto óseo en la pared lateral de la órbita. El quiste se extirpó quirúrgicamente mediante un abordaje de orbitotomía, logrando la resección completa y preservando las estructuras adyacentes. El análisis histopatológico confirmó el diagnóstico.* **Conclusión:** *Este caso resalta la importancia del reconocimiento temprano y del manejo quirúrgico de los quistes dermoides orbitarios para prevenir complicaciones como la rotura, la inflamación o la recurrencia. Una planificación quirúrgica precisa y una técnica meticulosa son fundamentales para obtener resultados óptimos en los pacientes.*

Palabras clave: *Quiste dermoide orbitario. Quiste en forma de mancuerna. Orbitotomía. Cirugía orbitaria. Exoftalmos.*

Abstract

Objective: *To report a case of an orbital dumbbell-shaped dermoid cyst and describe its success surgical excision via an orbitotomy procedure.* **Observations:** *A 23-year-old woman presented with a five-year history of right eye proptosis accompanied by recurrent headaches. Imaging studies identified a dermoid cyst located in the right frontozygomatic region, extending through a bony defect in the lateral orbital wall. The cyst was surgically excised via an orbitotomy approach, ensuring total removal while protecting surrounding structures. Histopathological analysis confirmed the diagnosis.* **Conclusion:** *This case highlights the importance of early recognition and surgical management of orbital dermoid cysts to prevent complications such as rupture, inflammation, or recurrence. Precise surgical planning and meticulous technique are crucial for optimal patient outcomes.*

Keywords: *Orbital dermoid cyst. Dumbbell-shaped cyst. Orbitotomy. Orbital surgery. Exophthalmos.*

***Correspondencia:**
Mohammad Soleimani
E-mail: msolei@unc.edu

Fecha de recepción: 21-08-2025
Fecha de aceptación: 09-04-2026
DOI: 10.24875/RMO.M26000359

Disponible en internet: 25-11-2026
Rev Mex Oftalmol. 2026;100(6):156-159
www.rmo.com.mx

0187-4519/© 2026 Sociedad Mexicana de Oftalmología. Publicado por Permanyer. Este es un artículo *open access* bajo la licencia CC BY-NC-ND (http://creativecommons.org/licenses/by-nc-nd/4.0/).

Introducción

Los quistes dermoides se forman típicamente en el cuadrante superotemporal, cerca del reborde orbitario a nivel de la sutura frontocigomática, aunque también pueden aparecer en otras localizaciones óseas o en planos más profundos de la órbita[1]. Con frecuencia ocasionan una protrusión ocular lenta e indolora o alteraciones de la motilidad ocular, y suelen permanecer asintomáticos hasta la edad adulta[2]. Un quiste dermoide en mancuerna se desarrolla cuando dos porciones de un dermoide quedan comunicadas por un canal óseo, habitualmente a través de una sutura de la pared lateral de la órbita[3]. Desde el punto de vista histológico, están revestidos por una capa de epitelio superficial, semejante al de la piel, con glándulas sebáceas, sudoríparas y folículos pilosos[4]. El tratamiento de elección para los quistes dermoides es la exéresis quirúrgica, que requiere un alto nivel de pericia para preservar cuidadosamente la integridad de la pared quística. Este abordaje resulta esencial para evitar la rotura y garantizar la remoción completa de cualquier resto de tejido epitelial, lo que reduce el riesgo de recurrencia o de complicaciones[5].

Presentación del caso

Una mujer de 23 años acudió a la consulta refiriendo una historia de 5 años de exoftalmos en el ojo derecho, acompañada de cefaleas. Su agudeza visual es de 20/20. A la exploración, el reborde orbitario derecho presenta aspecto normal, si bien se identifica un defecto óseo de 4 mm en la pared lateral, secundario a un quiste dermoide extraconal-extraorbitario que forma una indentación (Fig. 1). El componente orbitario incluye un nódulo de composición grasa-líquida-sólida, de 2.5 cm de longitud y 23 × 11 mm de diámetro, que desplaza medialmente el músculo recto lateral y proyecta hacia adelante la glándula lagrimal, sin extensión intraconal. Una porción extraorbitaria de 10 × 7 mm desplaza el músculo temporal. La lesión no muestra realce patológico ni calcificaciones. Salvo por dichos desplazamientos, el globo ocular derecho, el recto lateral, el resto de los músculos extraoculares y el nervio óptico son normales. Las estructuras de la órbita izquierda, así como las regiones intracraneal y paranasal, no presentan alteraciones.



Figura 1. La tomografía computarizada muestra un defecto en la pared orbitaria lateral debido a un quiste dermoide en forma de mancuerna (o en reloj de arena) en el aspecto lateral de la órbita derecha.

Discusión

Los quistes dermoides constituyen el tipo más prevalente de lesiones quísticas de la órbita[6]. Estos quistes pueden clasificarse en dos tipos: superficiales y profundos. Cabe destacar que más de la mitad de los casos documentados en el área de cabeza y cuello se localizan en la región periorbitaria[7]. Un estudio realizado por Pushker et al. recomendó la remoción oportuna de todos los quistes dermoides, dada la detección de células inflamatorias en el 25% de los casos[8]. Las manifestaciones clínicas asociadas a los quistes dermoides varían en función de su tamaño y de su localización específica[9]. En nuestra paciente, el problema principal fue un discreto aumento de volumen del párpado superior, que únicamente afectaba su aspecto. Adicionalmente, las cefaleas referidas en este caso podrían asociarse a la irritación directa de las estructuras adyacentes. Este caso subraya la importancia de considerar los quistes dermoides como posible diagnóstico al evaluar cualquier lesión craneofacial. Los quistes dermoides pueden manifestarse de diversas formas y con frecuencia se asocian a complicaciones, por lo que resulta indispensable que el clínico los considere en el diagnóstico diferencial. En ocasiones, las diversas presentaciones de estos quistes pueden conducir a un diagnóstico erróneo o a un tratamiento tardío, lo que resalta la necesidad de una evaluación minuciosa y del conocimiento de sus características. El examen histopatológico del quiste revela un epitelio escamoso estratificado, junto con anexos cutáneos maduros, como folículos pilosos y glándulas sebáceas. En el área de rotura del quiste dermoide se observan tallos pilosos libres, con evidencia de reacción a cuerpo

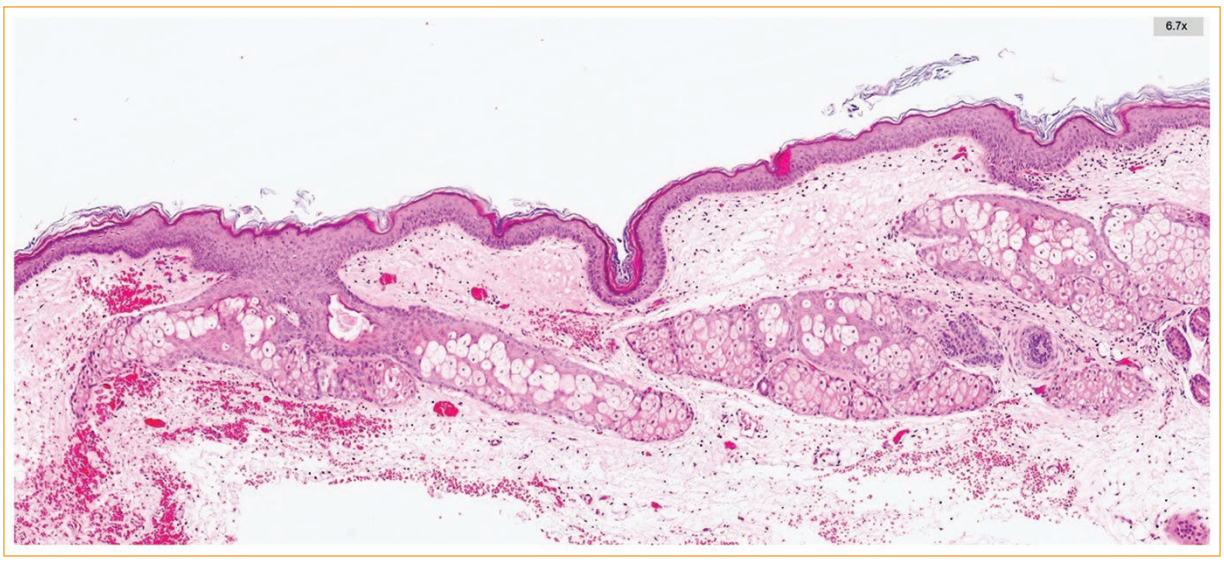

Figura 2. La pared del quiste dermoide presenta epitelio escamoso estratificado y anexos cutáneos.

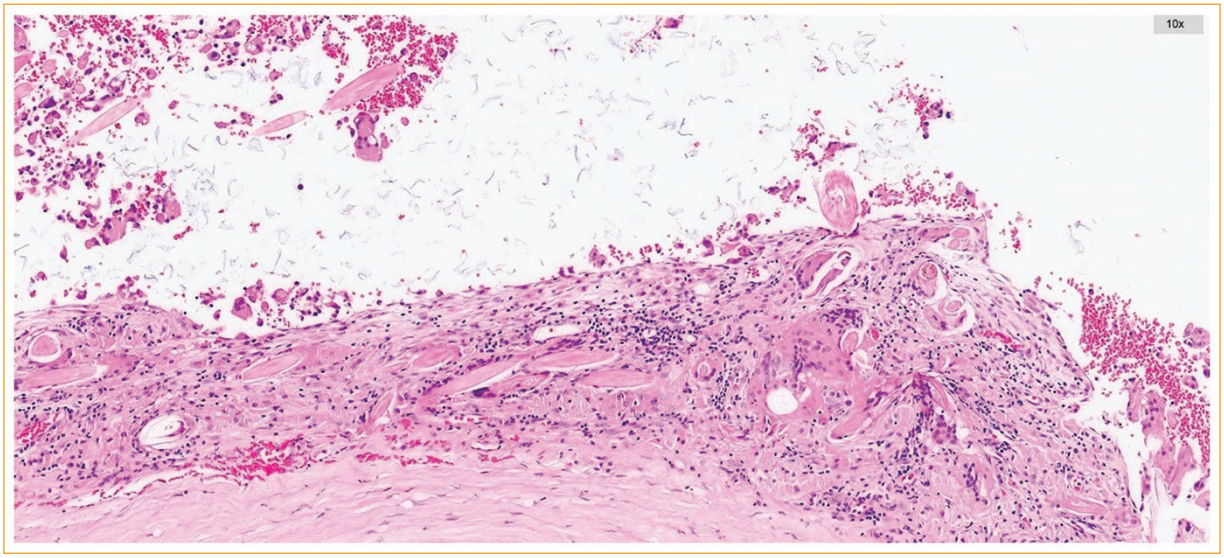

Figura 3. El quiste dermoide roto muestra tallos pilosos libres y una reacción a cuerpo extraño, careciendo de revestimiento epitelial.

extraño, pero sin revestimiento epitelial visible (Figs. 2 y 3). El procedimiento se realizó bajo anestesia general, iniciando con una incisión a través de la piel y el tejido subcutáneo en el pliegue natural del párpado derecho, que se extendió hasta el reborde temporal superior de la órbita. Esta incisión permitió el acceso a la órbita mediante orbitotomía, lo que posibilitó la visualización directa y la exposición del quiste dermoide. Una vez accesible el quiste, se disecó cuidadosamente de los tejidos orbitarios circundantes, asegurando su extracción con la cápsula íntegra para minimizar el riesgo de recurrencia. Durante la intervención, se constató la presencia de tejido dermoide adicional, extendido a través de un defecto óseo en la pared lateral derecha, que infiltraba el músculo temporal. Ambas áreas de tejido fueron resecadas para garantizar la remoción completa del material quístico. Tras la extracción del quiste y del tejido dermoide adicional, la pared lateral de la órbita se fresó suavemente para regularizar cualquier irregularidad. El músculo temporal se suturó

posteriormente al periostio para restablecer la integridad anatómica. A continuación, el tejido subcutáneo se cerró con suturas de Vicryl 6-0, y la piel se afrontó con suturas de Prolene 6-0 para lograr un cierre seguro y estético. Con el fin de facilitar el drenaje adecuado, se colocó un drenaje Minivac en el sitio de la incisión. El procedimiento quirúrgico concluyó con la aplicación de ungüento antibiótico en el ojo para favorecer la cicatrización y prevenir infecciones.

Conclusión

Este caso demuestra la remoción quirúrgica eficaz de un quiste dermoide orbitario en forma de mancuerna mediante un abordaje de orbitotomía. El procedimiento logró la exéresis completa del quiste, incluida su extensión a través del defecto óseo, preservando las estructuras orbitarias vecinas. El análisis histopatológico confirmó el diagnóstico, lo que subraya la importancia de la identificación y la remoción quirúrgicas tempranas para evitar complicaciones como la rotura, la inflamación o la recurrencia. Debido a la variabilidad de las presentaciones de los quistes dermoides, el clínico debe mantenerse alerta al evaluar masas orbitarias. Este reporte destaca el papel fundamental de una planificación y una técnica quirúrgicas meticulosas para lograr resultados favorables para el paciente.

Financiamiento

Los autores declaran que no recibieron financiamiento.

Conflicto de intereses

No existe conflicto de intereses por parte de los autores.

Consideraciones éticas

Protección de personas y animales. Los autores declaran haber seguido las normas éticas del comité de experimentación correspondiente, de acuerdo con la Asociación Médica Mundial y la Declaración de Helsinki. Los procedimientos fueron aprobados por el Comité de Ética institucional.

Confidencialidad, consentimiento informado y aprobación ética. Este estudio fue aprobado por el Comité de Ética de Investigación Clínica de la Universidad Medipol de Estambul (decisión n.º 642, de fecha 22 de mayo de 2025; n.º de referencia E-10840098-202.3.02-3562). Se obtuvo el consentimiento informado por escrito del paciente para la publicación de este reporte de caso y de las imágenes que lo acompañan.

Declaración sobre el uso de inteligencia artificial. Los autores declaran que no se utilizó inteligencia artificial generativa en la redacción ni en la creación del contenido de este manuscrito.

Referencias

1. Rumelt S, Harsh GR 4th, Rubin PA. Giant epidermoid involving 3 cranial bones. Arch Ophthalmol. 1997;115(7):922-4.
2. Siah WF, Al-Muhaylib AA, Rajak S, Ziahosseini K, Selva D, Malhotra R, et al. Clinical outcomes of ruptured periorbital and orbital dermoid cysts. Ophthalmic Plast Reconstr Surg. 2017;33(4):264-7.
3. Whitney CE, Leone CR Jr, Kincaid MC. Proptosis with mastication: an unusual presentation of an orbital dermoid cyst. Ophthalmic Surg. 1986;17(5):295-8.
4. Shields JA, Shields CL. Orbital cysts of childhood-classification, clinical features, and management. Surv Ophthalmol. 2004;49(3):281-99.
5. Abou-Rayyah Y, Rose GE, Konrad H, Chawla SJ, Moseley IF. Clinical, radiological and pathological examination of periocular dermoid cysts: evidence of inflammation from an early age. Eye (Lond). 2002;16(5):507-12.
6. Dave TV, Gupta Rathi S, Kaliki S, Mishra D. Orbital and periorbital dermoid cysts: Comparison of clinical features and management outcomes in children and adults. Eur J Ophthalmol. 2021;31(5):2631-8.
7. Pollard ZF, Harley RD, Calhoun J. Dermoid cysts in children. Pediatrics. 1976;57(3):379-82.
8. Pushker N, Meel R, Kumar A, Kashyap S, Sen S, Bajaj MS. Orbital and periorbital dermoid/epidermoid cyst: a series of 280 cases and a brief review. Can J Ophthalmol. 2020;55(2):167-71.
9. Joseph AK, Guerin JB, Eckel LJ, Dalvin LA, Keating GF, Liebo GB, et al. Imaging findings of pediatric orbital masses and tumor mimics. Radiographics. 2022;42(3):880-97.

Revista Mexicana de Oftalmología

Permanyer

Check for updates

CASO CLÍNICO

Cierre espontáneo de microagujero macular tras desprendimiento de la hialoides posterior: seguimiento mediante SS-OCT. Reporte de caso

Spontaneous closure of a macular microhole following posterior hyaloid detachment: SS-OCT follow-up. A case report

Anisha Nathani y Óscar Gutiérrez-Montero*

Servicio de Oftalmología, Hospital Universitario de Fuenlabrada, Madrid, España

Resumen

Objetivo: *Reportar el cierre espontáneo de un microagujero macular de espesor completo asociado a tracción vitreomacular.* **Observaciones:** *Varón de 78 años con escotoma central en ojo derecho y agudeza visual (AV) de 0.8. Se optó por conducta expectante. A las cuatro semanas, la tomografía de coherencia óptica de fuente barrida (SS-OCT) documentó el desprendimiento espontáneo de la hialoides posterior y un opérculo foveal suspendido. Esto conllevó el cierre anatómico completo del defecto y la restauración de las capas externas de la retina, incluyendo la zona elipsoide, manteniendo la AV inicial.* **Conclusión:** *En defectos foveales pequeños, la liberación de fuerzas traccionales permite una reparación fisiológica exitosa. La observación estrecha asistida por biomarcadores de SS-OCT constituye una estrategia segura y eficaz, permitiendo evitar intervenciones quirúrgicas innecesarias en pacientes con buen pronóstico visual.*

Palabras clave: *Agujero macular. Tomografía de coherencia óptica. Tracción vitreomacular.*

Abstract

Objective: *To report the spontaneous closure of a full-thickness macular microhole associated with vitreomacular traction.* **Observations:** *A 78-year-old male presented with a central scotoma in his right eye and visual acuity (VA) of 0.8. Conservative management was chosen. At four weeks, swept-source optical coherence tomography (SS-OCT) documented spontaneous posterior hyaloid detachment and a suspended foveal operculum. This led to complete anatomic closure and restoration of the outer retinal layers, including the ellipsoid zone, maintaining the initial VA.* **Conclusions:** *In small foveal defects, the release of tractional forces allows successful physiological repair. Close observation assisted by SS-OCT biomarkers constitutes a safe and effective strategy, making it possible to avoid unnecessary surgical interventions in patients with a good visual prognosis.*

Keywords: *Macular hole. Optical coherence tomography. Vitreomacular traction.*

***Correspondencia:**
Anisha Nathani
E-mail: anisha.nathani20@gmail.com

Fecha de recepción: 25-05-2026
Fecha de aceptación: 22-09-2026
DOI: 10.24875/RMO.M26000363

Disponible en internet: 25-11-2026
Rev Mex Oftalmol. 2026;100(6):160-162
www.rmo.com.mx

0187-4519/© 2026 Sociedad Mexicana de Oftalmología. Publicado por Permanyer. Este es un artículo *open access* bajo la licencia CC BY-NC-ND (http://creativecommons.org/licenses/by-nc-nd/4.0/).

Introducción

La formación del agujero macular de espesor completo (AMEC) es un proceso dinámico condicionado por las alteraciones en la interfase vitreorretiniana. El desarrollo de este defecto foveal se asocia fundamentalmente a la persistencia de una adherencia vítrea anómala que ejerce una tracción tanto vertical como tangencial sobre la fóvea. El International Vitreomacular Traction Study Group (IVMTS) estableció un sistema de clasificación anatómica basado en la tomografía de coherencia óptica (OCT) que categoriza los defectos en función de su diámetro lineal mínimo (MLD) y así poder estandarizar el diagnóstico y el manejo de estas patologías[1].

En muchos casos, el tratamiento de elección suele ser quirúrgico, sin embargo la literatura describe casos de cierre espontáneo tras el desprendimiento de la hialoides posterior. Este fenómeno se atribuye a la eliminación de las fuerzas de tracción que mantienen la apertura del defecto, facilitando el sellado espontáneo de la retina neurosensorial[2]. Este proceso de autorreparación es especialmente relevante en los denominados «microagujeros maculares», o defectos menores de 100 μm[3].

El objetivo de este reporte es presentar un caso de microagujero macular resuelto espontáneamente tras un desprendimiento hialoideo, documentando la dinámica de cierre mediante OCT.

Presentación del caso

Varón de 78 años que acudió a urgencias por visión de un escotoma central fijo en su ojo derecho de 24 horas de evolución. La mejor agudeza visual corregida (MAVC) inicial fue de 0.8. La fundoscopia reveló una ausencia del reflejo foveal compatible con una alteración macular.

El estudio mediante tomografía de coherencia óptica de fuente barrida (SS-OCT) con Topcon Triton confirmó un microagujero macular de espesor completo con un MLD de 70 μm, con base de 125 μm, y una adherencia focal de la hialoides posterior que generaba una elevación de los bordes neurosensoriales (Fig. 1). Siguiendo la nomenclatura estandarizada del IVMTS, el cuadro se clasificó como un AMEC pequeño asociado a tracción vitreomacular. Dada la buena agudeza visual y las dimensiones del defecto, se decidió una conducta expectante.

En la revisión a las cuatro semanas, el paciente presentó mejoría subjetiva del escotoma central, manteniendo una MAVC de 0.8. La OCT de control mostró el desprendimiento de la hialoides posterior a nivel macular, identificándose un opérculo prefoveal. Como consecuencia, se observó el cierre anatómico completo del defecto, con una restauración de las capas externas de la retina, y mínima disrupción de la elipsoide (Fig. 2).

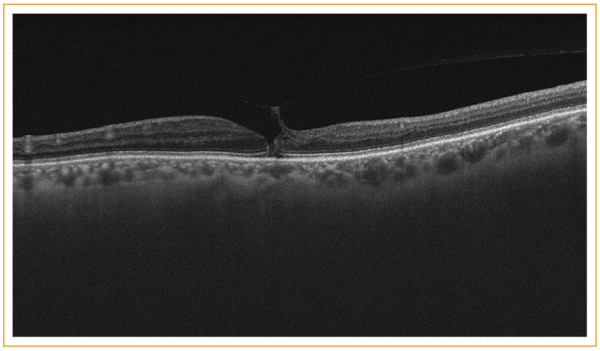

Figura 1. Imagen de tomografía de coherencia óptica de fuente barrida (SS-OCT) en la presentación inicial. Se observa un microagujero macular de espesor completo. Es evidente una adherencia focal de la hialoides posterior que ejerce tracción anteroposterior de los bordes del agujero.

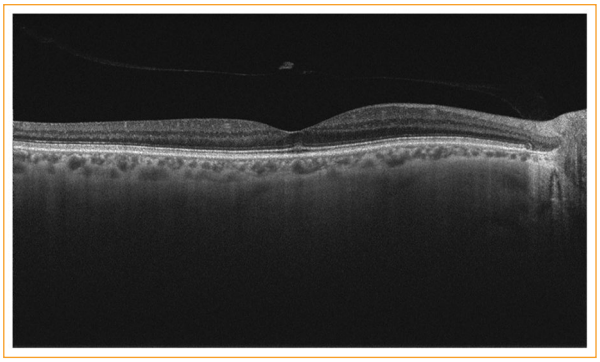

Figura 2. Imagen de tomografía de coherencia óptica de fuente barrida (SS-OCT) a las cuatro semanas de seguimiento. Se aprecia el desprendimiento completo de la hialoides posterior con un opérculo foveal. Se observa el cierre anatómico del defecto con recuperación de la continuidad de la membrana limitante externa y la zona elipsoide.

Discusión

El cierre espontáneo de un agujero macular de espesor completo (AMEC) es un fenómeno infrecuente, con una incidencia reportada entre el 4 y el 11%[4,5]. La probabilidad de resolución sin intervención depende críticamente de la dinámica de la interfase vitreorretiniana y de las dimensiones iniciales del defecto. En nuestro caso, la causalidad directa entre el desprendimiento de la hialoides posterior y el cierre anatómico refuerza el

modelo biomecánico de Johnson & Gass: al eliminarse la tracción anteroposterior, las fuerzas elásticas intrínsecas de la retina permiten la aproximación centrípeta de los bordes del agujero[2]. La identificación mediante SS-OCT de un opérculo foveal suspendido tras el desprendimiento hialoideo constituye el hallazgo definitivo de la liberación de las fuerzas de distracción[3].

A diferencia de los AMEC de mayor diámetro, los microagujeros presentan una tasa de cierre espontáneo superior, dado que la escasa solución de continuidad requiere una menor respuesta glial y celular para restaurar la arquitectura foveal[3]. Al tratarse de un defecto de apenas 70 μm, la distancia que debe recorrer el tejido neurosensorial para sellar la brecha es mínima, lo que acelera el cierre y minimiza la formación de tejido cicatricial inespecífico[3]. Como sugieren Gelisken et al., este tipo de resoluciones suelen ocurrir en las primeras semanas tras el diagnóstico, lo que coincide con el intervalo de un mes observado en nuestro paciente[5].

Desde el punto de vista funcional, el principal factor pronóstico tras el cierre de un agujero macular es la restauración de las capas externas de la retina. Una vez lograda la aproximación de los bordes, la continuidad de la membrana limitante externa sirve como andamiaje esencial para la reorganización de los fotorreceptores. La posterior normalización de la zona elipsoide sobre este soporte es el biomarcador definitivo de la recuperación de la agudeza visual[6]. En este caso, el uso de SS-OCT permitió confirmar una reconstrucción casi completa de ambas capas, proporcionando la base anatómica que sustenta la preservación de una agudeza visual de 0.8.

Finalmente, este caso demuestra que en AMEC pequeños asociados a tracción, la observación estrecha constituye una medida terapéutica adecuada, permitiendo una resolución fisiológica y evitando los riesgos de la cirugía en ojos con buena visión basal. Si bien no existe un estándar universal, estudios actuales sugieren que una ventana de observación de entre 3 y 4 meses es segura en defectos de pequeño diámetro, dado que la mayoría de los cierres ocurren dentro de este periodo[7-9]. No obstante, la inestabilidad potencial de la interfase obliga a realizar un seguimiento riguroso con SS-OCT para asegurar que la restauración anatómica sea completa y estable[10].

Conclusiones

La resolución espontánea de este microagujero macular demuestra que en defectos pequeños con tracción vitreomacular focal, la conducta expectante es una estrategia segura y eficaz. La liberación de la hialoides posterior permitió una reparación fisiológica donde la integridad de la membrana limitante externa y la zona elipsoide, documentadas mediante SS-OCT, fueron determinantes para preservar una agudeza visual de 0.8. Este caso refuerza la importancia de utilizar biomarcadores anatómicos precisos para guiar el manejo clínico y evitar intervenciones quirúrgicas innecesarias en pacientes con buen pronóstico visual.

Financiamiento

Los autores declaran no haber recibido ninguna ayuda económica ni financiación externa para la realización de esta investigación.

Conflicto de intereses

Los autores declaran la ausencia de cualquier relación financiera, económica o personal con personas o instituciones que pudiera dar lugar a un potencial conflicto de interés o sesgo en relación con el manuscrito remitido.

Consideraciones éticas

Se obtuvo el consentimiento informado por escrito del paciente para la publicación de este reporte de caso y de las imágenes clínicas correspondientes, garantizando el anonimato y la confidencialidad de sus datos.

Referencias

1. Duker JS, Kaiser PK, Binder S, de Smet MD, Gaudric A, Reichel E, et al. The International Vitreomacular Traction Study Group classification of vitreomacular adhesion, traction, and macular hole. Ophthalmology. 2013;120(12):2611-9.
2. Johnson RN, Gass JD. Idiopathic macular holes: observations, stages of formation, and implications for surgical treatment. Ophthalmology. 1988;95(7):917-24.
3. Reddy CV, Folk JC, Feist RM. Idiopathic macular microholes. Arch Ophthalmol. 1996;114(4):413-6.
4. Pérez-Formigós A, López-Prats MJ, Martínez-Toldos MA, Martínez-López SP, Valentín-Bravo FJ. Cierre espontáneo de agujero macular idiopático: a propósito de dos casos. Arch Soc Esp Oftalmol. 2012;87(12):404-7.
5. Neubauer J, Gelisken F, Ozturk T, Bartz-Schmidt KU, Dimopoulos S. The time course of spontaneous closure of idiopathic full-thickness macular hole. Graefes Arch Clin Exp Ophthalmol. 2024;262(9):2859-25.
6. Shimozono M, Oishi A, Hata M, Kurimoto Y. Restoration of the photoreceptor outer segment and visual outcomes after macular hole closure. Graefes Arch Clin Exp Ophthalmol. 2011;249(11):1619-25.
7. García-Pous M, Udaondo-Mirete P, Amselem-Gómez L, Salom-Alonso D, Cervera-Taulet E, García-Delpech S, et al. Cierre espontáneo de un agujero macular idiopático tipo IV: seguimiento mediante OCT. Arch Soc Esp Oftalmol. 2006;81(4):229-32.
8. Liang X, Liu W. Characteristics and risk factors for spontaneous closure of idiopathic full-thickness macular holes. J Ophthalmol. 2019;2019:4793764. doi: 10.1155/2019/4793764
9. Neubauer AS, Priglinger S, Schumann RG. Natural history of small full-thickness macular holes: spontaneous closure and visual outcomes. Graefes Arch Clin Exp Ophthalmol. 2024;262(1):215-24. doi: 10.1007/s00417-023-06295-w
10. Moussa O, Golebka J, Gomide G, Koenigstein D, Shih H, Chen RWS. Spontaneously opening and closing macular holes with lamellar hole epiretinal proliferation: a longitudinal optical coherence tomography analysis. Diagnostics (Basel). 2025;15(6):759.