ISSN: 0187-4519

Revista Mexicana de OFTALMOLOGÍA

Vol. 94 • N.º 2 • Marzo-Abril 2020 www.rmo.com.mx *Indexada en Scopus*

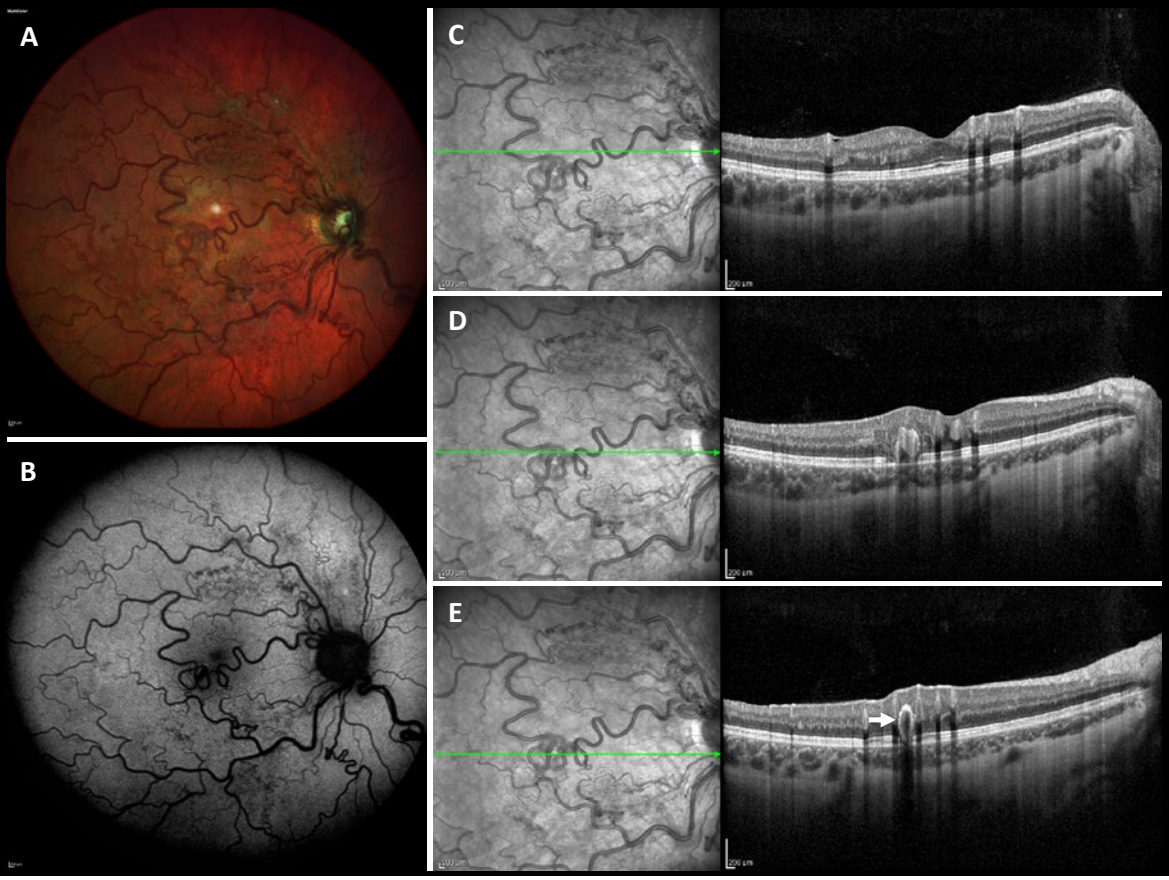

"VERITATIS LUX OCULO INSERVIENS"

Permanyer México
www.permanyer.com

Zebesten®

Bromfenaco 0.09%

Para la **prevención** o tratamiento del **Edema Macular Cistoideo** [1]

Tratamiento con posología de cada 12 h para la **inflamación** y la reducción del **dolor ocular postoperatorio** [2]

Utilizado para **prevenir** la miosis transoperatoria durante la **cirugía de catarata** [3]

Más efectivo para reducir el **dolor postoperatorio** que otros **AINEs** [4]

No. Ent: 193300202C1418/2019

Cómoda posología cada 12 hrs.

OPHIA®

Excelencia en oftálmicos

Referencias

1. *Donnenfeld ED, Donnenfeld A. Global Experience With Xibrom (Bromfenac Ophthalmic Solution) 0.09%: The First Twice-daily Ophthalmic Nonsteroidal Anti-inflammatory Drug. Int Ophthalmol Clin 2006; 46(4): 21-40.*

2. *Donnenfeld ED, Holland EJ, Stewart RH, Gow JA, Grillone LR. Bromfenac Ophthalmic Solution 0.09% (Xibrom) for Postoperative Ocular Pain and Inflammation. Ophthalmology 2007; 114: 1664 – 1662.*

3. *Rho DS, Soll SM, Markovitz BJ. Bromfenac 0.09% versus diclofenac sodium 0.1% verseus ketorolac tromethamine 0.5% in the treatment of acute pseudophakic cystoids macular edema: diclofenac versus ketorolac. Proceedings of the Association for Research in Vision and Ophthalmology (ARVO) Annual Meeting, Ft. Lauderdale, FL, April 30–May 4, 2006. AF211*

4. *Wang XJ, Wong SH, Chynn EW. Evaluation of analgesic efficacy of bromfenac sodium ophthalmic solution 0.09% versus ketorolac tromethamine ophthalmic solution 0.5% following LASEK or Epi-LASIK. Clinical Ophthalmology 2011; 5: 1451-1457.*

LA EXPERIENCIA DEFINITIVA DE CONTROL Y CLARIDAD

El LIO Clareon® con el sistema de liberación AutonoMe®.

Liberación automatizada de una claridad insuperable.[§,1-4]

Introduciendo el **LIO Clareon**® con el sistema de entrega precargado, automático, desechable **AutonoMe**®. Con su diseño intuitivo y ergonómico, el sistema de entrega **AutonoMe**® permite un control fácil y con una sola mano del avance de la LIO y protege incisiones tan pequeñas como 2.2 mm.[1,5-8] Precargadas con el **LIO Clareon**®, ofrece un nuevo lente monofocal con un diseño avanzado y claridad óptica sin igual.[1-4,9-12]

1. Clareon® AutonoMe™ Instrucciones de Uso. 2-12. Datos de Alcon en archivo.
§Basado en resultados agregados de evaluaciones in vitro de haze, SSNGs y glistenings comparado con TECNIS§§ OptiBlue§§ ZCB00V (Abbott), TECNIS§§ ZCB00 (Abbott), Eternity Natural Uni§§ W-60 (Santen), Vivinex§§ XY-1 (HOYA) y enVista§§ MX60 (B&L; Bausch & Lomb)
§§ Las marcas registradas son propiedad de sus respectivos dueños.

Alcon
SEE BRILLIANTLY

Clareon. AutonoMe.™ | Advancing CATARACT SURGERY

© 2017 Novartis 7/17 GL-CAM-17-MK-0486 Registro Sanitario No. 1166C2018 SSA Aviso SSA No. 193300202C0601 MX/QX/1098328/290120 CLAR/19/001

NUEVO

Artelac® Splash MDO

Ácido hialurónico 0.24%

Hidratación cómoda, rápida y natural

Para el tratamiento de ojo seco de leve a moderado de sus pacientes

- **Excelente para el manejo pre y post quirúrgico[1]**
- **Compatible con el uso de Lentes de Contacto[2]**
- **Crea un microambiente favorable en la Superficie Ocular[3]**

HA **Mayor concentración de HA**

0% **SIN CONSERVADORES**

Avalado por: tfos DEWS II

Registro Sanitario: 0861C2019 SSA Aviso de Publicidad: 193300202C6050

BAUSCH + LOMB

1.- Ntonti, Panagiota & Panagiotopoulou, Eirini-Kanella & Karastatiras, Georgios & Breyannis, Nektarios & Tsironi, Sevasti & Labiris, Georgios. (2019). Impact of 0.1% sodium hyaluronate and 0.2% sodium hyaluronate artificial tears on postoperative discomfort following cataract extraction surgery: a comparative study. Eye and Vision. 6. 10.1186

2.- Michaud L, Frenette B. Evaluation of Sodium Hyaluronate Lubricating Drops Used before Insertion of Contact Lenses on Symptomatology, Severity, and Intensity of Ocular Dryness. ISRN Ophthalmol. 2012;2012:762784. Published 2012

3.- Ang BCH, Sng JJ, Wang PXH, Htoon HM, Tong LHT. Sodium Hyaluronate in the Treatment of Dry Eye Syndrome: A Systematic Review and Meta-Analysis. Sci Rep. 2017;7(1

REVISTA MEXICANA DE

OFTALMOLOGÍA

ISSN: 0187-4519

"VERITATIS LUX OCULO INSERVIENS"

Vol. 94 • N.º 2 • Marzo-Abril 2020 **www.rmo.com.mx** *Indexada en Scopus*

CONSEJO EDITORIAL / *EDITORIAL BOARD*

EDITOR / *EDITOR IN CHIEF*

Dr. Manuel Alejandro Garza León
(Universidad de Monterrey, Monterrey, México)

COEDITORES / *ASSOCIATE EDITORS*

Dr. José Gerardo García Aguirre
(Hospital "Dr. Luis Sánchez Bulnes", Asociación para Evitar la Ceguera en México I.A.P., Ciudad de México, México; Escuela de Medicina del Tecnológico de Monterrey, Ciudad de México, México)

Dr. en C. Roberto González Salinas
(Asociación para Evitar la Ceguera en México I.A.P., Ciudad de México, México)

Dra. Ximena Mira Lorenzo
(Instituto Mexicano de Oftalmología, Universidad Anáhuac de Querétaro, Querétaro, Qro., México)

ASISTENTE EDITORIAL / *EDITORIAL ASSISTANT*

Bárbara Márquez Cárdenas
(Biblioteca "Dr. Manuel Uribe y Troncoso", Ciudad de México, México)

EDITORES ANTERIORES / *PREVIOUS EDITORS*

Dr. Everardo Hernández Quintela
(Hospital "Dr. Luis Sánchez Bulnes", Asociación para Evitar la Ceguera en México I.A.P., Universidad Nacional Autónoma de México, Ciudad de México, México)

Dr. Alejandro Navas Pérez
(Instituto de Oftalmología "Conde de Valenciana", Universidad Nacional Autónoma de México, Ciudad de México, México)

COMITÉ EDITORIAL / *EDITORIAL COMMITTEE*

Dra. Lourdes Arellanes García
(Hospital "Dr. Luis Sánchez Bulnes", Asociación para Evitar la Ceguera en México I.A.P., Ciudad de México, México)

Dr. Francisco Beltrán Díaz de la Vega
(Hospital "Dr. Luis Sánchez Bulnes", Asociación para Evitar la Ceguera en México I.A.P., Ciudad de México, México)

Dra. en C. Vanessa Bosch Canto
(Instituto Nacional de Pediatría, Universidad Nacional Autónoma de México, Ciudad de México, México)

Dra. Paola de la Parra Colín
(Clínica de Córnea y Superficie Ocular, Instituto Nacional de Rehabilitación Secretaría de Salud, Ciudad de México, México)

Dr. Carlos Enrique de la Torre González
(Universidad Nacional Autónoma de México, Hospital Juárez de México Secretaría de Salud, Ciudad de México, México)

Dra. Irene González Olhovich
(Instituto Nacional de Neurología y Neurocirugía "Manuel Velasco Suarez", Hospital CM ABC, Ciudad de México, México)

Dr. Óscar Guerrero Berger
(Fundación Hospital de La Luz; Universidad Nacional Autónoma de México, Ciudad de México, México)

Dr. Julio César Hernández Camarena
(Instituto de Oftalmología y Ciencias Visuales, Hospital Zambrano-Hellion, Tecnológico de Monterrey, Monterrey, N.L., México)

Dr. Sergio E. Hernandez da Mota
(Clínica David, Unidad Oftalmológica, Facultad de Medicina "Dr. Ignacio Chavez", Universidad Michoacana de San Nicolás de Hidalgo, Morelia, Mich., México)

Dra. Silvia Moguel Ancheita
(Cirujano Oftalmólogo Estrabólogo, Máster en Neurociencias, Ciudad de México, México)

Dr. Ángel Nava Castañeda
(Instituto de Oftalmología "Conde de Valenciana", Facultad de Medicina, Universidad Nacional Autónoma de México, Ciudad de México, México)

Dr. José Antonio Paczka Zapata
(Instituto de Oftalmología y Ciencias Visuales, Centro Universitario de Ciencias de la Salud, Universidad de Guadalajara, Guadalajara, Jal., México)

Dr. Carlos Quezada Ruíz
(Clínica de Ojos Garza Viejo, San Pedro Garza García, Monterrey, N.L., México)

Dra. Claudia Recillas Gispert
(Instituto Nacional de Ciencias Médicas y Nutrición Salvador Zubirán, Ciudad de México, México)

Dr. Enrique Robles Gil
(Asociación Médica Hospital ABC, Ciudad de México, México)

Dr. Patricio José Rodríguez Valdés
(Instituto Tecnológico y de Estudios Superiores de Monterrey, Hospital Zambrano Hellion, Monterrey, N.L., México)

Dra. Matilde Ruiz Cruz
(Instituto Nacional de Enfermedades Respiratorias [INER], Centro de Investigación en Enfermedades Infecciosas [CIENI], INCMNSZ-UNAM, Ciudad de México, México)

Dr. Manuel Saenz de Viteri Siso
(Universidad la Salle, Querétaro, Qro., México)

Dr. en C. Arturo Santos García
(Escuela de Medicina y Ciencias de la Salud, Tecnológico de Monterrey, Monterrey, N.L., México)

Dr. Luis Fernando Torres
(INOVA Visión, Instituto de Ojos y Visión de Aguascalientes, Centro de Investigación Bases Moleculares de Enfermedades Oculares, Sistema Nacional de Investigadores, Universidad Autónoma de Aguascalientes, Aguascalientes, Ags., México)

Dr. Jorge Valdez García
(Instituto de Oftalmología y Ciencias Visuales, Hospital Zambrano-Hellion, Escuela de Medicina y Ciencias de la Salud TecSalud del Tecnológico de Monterrey, Monterrey, N.L., México)

Dr. Juan Carlos Zenteno Ruíz
(Instituto de Oftalmología "Conde de Valenciana", Facultad de Medicina, Universidad Nacional Autónoma de México, Ciudad de México, México)

COMITÉ EDITORIAL INTERNACIONAL / *INTERNATIONAL EDITORIAL COMMITTEE*

Iqbal Ike K. Ahmed, MD
(University of Toronto, Toronto, Ontario, Canadá)

Anthony J. Aldave, MD
(Jules Stein Eye Institute, Ronald Reagan UCLA Medical Center, Los Ángeles, California, USA)

Francisco Amparo, MD
(Massachusetts Eye and Ear Schepens Eye Research Institute, Harvard Medical School Boston, USA)

Mark S. Blumenkranz, MD
(Stanford University, School of Medicine, Palo Alto, California, USA)

Acner Camino, PhD
(Center for ophthalmic optics and lasers, Oregon Health & Science University, USA)

Manuel Díaz-Llopis, MD PhD
(Universidad de Valencia, Valencia, España)

Ángela María Dolmetsh, MD
(Hospital Universitario del Valle, Cali, Colombia)

Joaquín Fernández Pérez, MD
(QVision, Hospitalario Torrecárdenas, Almería, España)

María Alejandra Henríquez, MD
(Oftalmosalud, Instituto de Ojos, Lima, Perú)

Cristián Luco, MD
(Fundación Oftalmológica Los Andes, Santiago, Chile)

Antonio Martínez, MD
(Galician Institute of Ophthalmology, Santiago de Compostela, La Coruña, España)

Cristina Muccioli, MD MBA
(Federal University of São Paulo, São Paulo, Brasil)

Claudio Orlich, MD
(Clínica 20/20, San José, Costa Rica)

Víctor L. Pérez, MD
(Duke Eye Center, Duke University School of Medicine, North Carolina, USA)

Hugo Quiroz-Mercado, MD
(Denver Health Medical Center, University of Colorado, Denver, Colorado, USA)

J. Bradley Randleman, MD
(USC Roski Eye Institute, Keck School of Medicine of USC, Los Angeles, California, USA)

Mark I. Rosenblatt, MD PhD
(Illinois Eye and Ear Infirmary, University of Illinois, Chicago, Illinois, USA)

María Felisa Shokida, MD
(Hospital Italiano de Buenos Aires, Buenos Aires, Argentina)

Eduardo Viteri, MD
(Centro Oftalmológico Humana Visión, Guayaquil, Ecuador)

La REVISTA MEXICANA DE OFTALMOLOGÍA (ISSN 0187-4519) es producto de la fusión de las revistas «Anales de la Sociedad Mexicana de Oftalmología», «Archivos de la Asociación Para Evitar la Ceguera en México» y «Boletín del Hospital Oftalmológico de Nuestra Señora de la Luz». Se publica a partir de 1987, conservando la numeración más antigua de las revistas que le dieron origen. Su edición y distribución están a cargo de la Sociedad Mexicana de Oftalmología, A.C. La revista está indexada en EXCERPTA, LILACS, PERIODICA, EMBASE y SCOPUS. El precio de la suscripción anual en México, para personas físicas $2,250.00 pesos ($150.00 USD dólares estadounidenses) e instituciones $3,000.00 pesos. El costo de la suscripción para el extranjero es de $200.00 USD y la revista será enviada por vía de superficie; las personas que deseen recibirla por la vía área deberán cubrir el porte extra de $10.00 USD para América, $15.00 USD para Europa y $20.00 USD para el resto del mundo. Toda correspondencia deberá dirigirse a: Revista Mexicana de Oftalmología, Boston 99, Col. Nochebuena, C.P. 03720, Ciudad de México. Reserva de título No. 04-2018-010317203400-102 de la Dirección General de Derechos de Autor, SEP. Certificado de Licitud de Título y Certificado de Licitud de Contenido No. 17109 de la Comisión Calificadora de Publicaciones y Revistas Ilustradas, SG. Publicación bimestral, Registro Postal PP09-02104, autorizado por SEPOMEX. Impresa en México y distribuida en 2,500 ejemplares. La versión electrónica está disponible de libre acceso en español e inglés en **www.rmo.com.mx**.

La REVISTA MEXICANA DE OFTALMOLOGÍA es *open access* con licencia *Creative Commons.* Las opiniones, resultados y conclusiones son las de los autores. El editor y la editorial no son responsables de los contenidos publicados en la revista.
© 2020 Sociedad Mexicana de Oftalmología. Publicado por Permanyer. Publicación *open access* bajo la licencia CC BY-NC-ND (http://creativecommons.org/licenses/by-nc-nd/4.0/).

REVISTA MEXICANA DE OFTALMOLOGÍA (ISSN 0187-4519) is the result of the merger «Anales de la Sociedad Mexicana de Oftalmología», «Archivos de la Asociación Para Evitar la Ceguera en México» and «Boletín del Hospital Oftalmológico de Nuestra Señora de la Luz». Is published since 1987, maintaining the oldest volume number of the preceding journals. Edition and distribution are run by Sociedad Mexicana de Oftalmología, A.C. The journal is indexed in EXCERPTA, LILACS, PERIODICA, EMBASE and SCOPUS. Yearly subscriptions (six numbers) in Mexico: personal rate is $2,250.00 (USD 150.00), institutional rate is $3,000.00; foreign suscribers is USD 200.00 by ordinary mail; extra cost for air mail is in America USD 10.00, Europe USD 15.00, and rest of the word USD 20.00. All correspondence should be sent to: Revista Mexicana de Oftalmología, Boston 99, Col. Nochebuena, C.P. 03720, Ciudad de México. Title reservation No. 04-2018-010317203400-102 of the Dirección General de Derechos de Autor, SEP. Title Licensing Certificate and Content Licensing Certificate No. 17109 of the Comisión Calificadora de Publicaciones y Revistas Ilustradas, SG. Bimonthly publication, Postal Register PP09-02104, authorized by SEPOMEX. Printed in Mexico, 2,500 copies distributed. The electronic version is available open access in Spanish and English language at **www.rmo.com.mx**.

REVISTA MEXICANA DE OFTALMOLOGÍA is open access with a Creative Commons license. Opinions, results and conclusions expressed in the journal are those of the authors. The editor and the publisher are not responsible for the contents published in the journal.
© 2020 Sociedad Mexicana de Oftalmología. Published by Permanyer. This is an open access publication under the CC BY-NC-ND license (http://creativecommons.org/licenses/by-nc-nd/4.0/).

online Submission Manuscript

Puede enviar su manuscrito en / Please, submit your manuscript in:

http://www.editorialmanager.com/mexoft

PERMANYER
www.permanyer.com

Permanyer
Mallorca, 310 – Barcelona (Cataluña), España
permanyer@permanyer.com

Permanyer México
Temístocles, 315
Col. Polanco, Del. Miguel Hidalgo
11560 Ciudad de México
Tel.: (044) 55 2728 5183
mexico@permanyer.com

www.permanyer.com

TCF Impreso en papel totalmente libre de cloro

Este papel cumple los requisitos de ANSI/NISO Z39.48-1992 (R 1997) (Papel Permanente)

Edición impresa en México

ISSN: 0187-4519; **eISSN:** 2604-1227
Dep. Legal: B-2.161-2018
Ref.: 5620AX192

Reproducciones con fines comerciales:
Sin contar con el consentimiento previo por escrito del editor, no podrá reproducirse ninguna parte de esta publicación, ni almacenarse en un soporte recuperable ni transmitirse, de ninguna manera o procedimiento, sea de forma electrónica, mecánica, fotocopiando, grabando o cualquier otro modo, para fines comerciales.

Portada: Imagen proporcionada por R. García-Gil, et al. A: imagen multicolor de fondo de ojo. Se observan vasos retinianos dilatados y tortuosos, nacen del disco óptico y se extienden hacia la periferia retiniana como consecuencia de una comunicación arteriovenosa. B: autofluorescencia de onda corta. Se identifica con mayor definición el árbol vascular hipoautofluorescente que preserva el área foveolar; C, D y E: OCT. Se observa el perfil foveolar conservado (C), con irregularidades en la retina interna y externa, coincidiendo con la malformación vascular, estas provocan una sombra posterior (D), también puede apreciarse la luz vascular (E, flecha) y adelgazamiento coroideo.

REVISTA MEXICANA DE
OFTALMOLOGÍA

ISSN: 0187-4519

"VERITATIS LUX OCULO INSERVIENS"

Vol. 94 • Núm. 2 • Marzo-Abril 2020 **www.rmo.com.mx** *Indexada en Scopus*

Contenido

Artículos originales

Etiología microbiana de la conjuntivitis neonatal en un hospital de la ciudad de Medellín **61**
Martha L. Gaviria-Bravo, Yenny Llano-Naranjo y Oscar A. Villada-Ochoa

Efecto de la cirugía de catarata en la sensibilidad al contraste y la calidad de vida de pacientes con diferentes tipos de catarata **68**
Valentina Berríos-Dolz, Patricia Chirinos-Saldaña y Rosa Adrianzén

Hallazgos en la angiografía por tomografía de coherencia óptica en pacientes mexicanos con telangiectasias maculares tipo 2 **77**
Paola Brito-Sandoval y Sergio Rojas-Juárez

Incidencia de complicaciones de la cirugía de extracción del lentículo por incisión pequeña (SMILE) **83**
Samuel J. Avalos-Lara, Cristina Pacheco-del Valle, Oscar Baca-Lozada, Elisa D. Alegría-Gómez, Oscar Fernández-Vizcaya y Regina Velasco-Ramos

Casos clínicos

Resección en cuña bilateral en paciente con astigmatismo alto residual posqueratoplastia penetrante: Reporte de caso **90**
Cesar Hernández-Chavarría, Ricardo Navarro-Saucedo y Héctor G. Cámara-Castillo

Avulsión postraumática de globo ocular **94**
Fernando Munayco-Guillén, Pedro Muro-Mansilla, Jose Velasco-Stoll, Jose A. Zavala-Loayza y Ramón R. Cámara-Reyes

Imagen en oftalmología

Estudio multimodal de hemangioma racemoso retiniano Archer 3 (grado 3) **98**
Romana García-Gil, Anselmo Feliciano-Sánchez, Lucía Ramos-González y Rafael Martínez-Costa

Carta al editor

Bondad de ajuste y análisis de concordancia **100**
Christian Fau, Solange Nabzo y Veronica Nasabun

REVISTA MEXICANA DE
OFTALMOLOGÍA

ISSN: 0187-4519

"VERITATIS LUX OCULO INSERVIENS"

Vol. 94 • No. 2 • March-April 2020 **www.rmo.com.mx** *Indexed in Scopus*

Contents

Original articles

Microbial etiology of neonatal conjunctivitis in a hospital in the city of Medellín 61
Martha L. Gaviria-Bravo, Yenny Llano-Naranjo and Oscar A. Villada-Ochoa

Effect of cataract surgery on contrast sensitivity and quality of life in patients with different types of cataract 68
Valentina Berríos-Dolz, Patricia Chirinos-Saldaña and Rosa Adrianzén

Optical coherence tomography angiography findings in macular telangiectasia type 2 in Mexican patients 77
Paola Brito-Sandoval and Sergio Rojas-Juárez

Incidence of complications of Small Incision Lenticule Extraction (SMILE) 83
Samuel J. Avalos-Lara, Cristina Pacheco-del Valle, Oscar Baca-Lozada, Elisa D. Alegría-Gómez, Oscar Fernández-Vizcaya and Regina Velasco-Ramos

Clinical cases

Bilateral corneal wedge resection in a patient with high residual astigmatism after penetrating keratoplasty: A case report 90
Cesar Hernández-Chavarría, Ricardo Navarro-Saucedo and Héctor G. Cámara-Castillo

Post-traumatic eyeball luxation 94
Fernando Munayco-Guillén, Pedro Muro-Mansilla, Jose Velasco-Stoll, Jose A. Zavala-Loayza and Ramón R. Cámara-Reyes

Image in ophtalmology

Multimodal imaging of an Archer 3 retinal racemose hemangioma 98
Romana García-Gil, Anselmo Feliciano-Sánchez, Lucía Ramos-González and Rafael Martínez-Costa

Letter to the editor

Goodness-of-fit and concordance analysis 100
Christian Fau, Solange Nabzo and Veronica Nasabun

Revista Mexicana de Oftalmología

Permanyer

Check for updates

ARTÍCULO ORIGINAL

Etiología microbiana de la conjuntivitis neonatal en un hospital de la ciudad de Medellín

Microbial etiology of neonatal conjunctivitis in a hospital in the city of Medellín

Martha L. Gaviria-Bravo[1,2,3], Yenny Llano-Naranjo[1] y Oscar A. Villada-Ochoa[4]*

[1]Departamento de Oftalmología, Universidad de Antioquia, Medellín; [2]División de Oftalmología Pediátrica y Estrabismo, Fundación Oftalmológica de Santander, Santander; [3]Departamento de Oftalmopediatría, Hospital Universitario San Vicente Fundación, Medellín; [4]Dirección de Investigaciones, Hospital Universitario San Vicente Fundación, Medellín. Colombia

Resumen

Objetivo: *Describir la etiología microbiana, factores de riesgo asociados y sensibilidad antibiótica de la conjuntivitis neonatal en el Hospital Universitario San Vicente Fundación de Medellín en el periodo de 2012 a 2018.* **Metodología:** *Estudio descriptivo, ambispectivo, desde enero de 2012 a noviembre de 2018 en donde se revisaron las historias clínicas de pacientes con diagnóstico de conjuntivitis neonatal con resultados de cultivos positivos de secreción conjuntival en un hospital de tercer nivel en la ciudad de Medellín. Se estudiaron variables sociodemográficas de la madre y el neonato, factores de riesgo asociados, resultados de los aislamientos microbiológicos, terapia antibiótica tópica y sistémica y sensibilidad antibiótica.* **Resultados:** *Se identificaron un total de 69 neonatos, 65.22% de sexo masculino, con una edad media de 15.7 ± 8.3 días. Los principales agentes etiológicos encontrados fueron Staphylococcus epidermidis (20 pacientes, 28.9%), Staphylococcus aureus (12 pacientes, 17.3%) y Haemophilus influenzae (9 pacientes, 13.0%). Con las pruebas realizadas no se obtuvo crecimiento para Neisseria gonorrhoeae, ni hubo resultado positivo para Chlamydia trachomatis. Los factores de riesgo maternos periparto encontrados con mayor frecuencia fueron: la ruptura prematura de membranas ovulares (n = 16, 21.33%), infección del tracto urinario (n = 7, 10.1%), síndrome de parto pretérmino (n = 6, 8.00%) y vulvovaginosis (n = 5, 7.25%). Para la familia de Staphylococcus se encontró resistencia a la oxacilina del 26% (n = 18) y del 15% (n = 11) a las tetraciclinas.* **Conclusión:** *El perfil epidemiológico de la conjuntivitis neonatal ha cambiado en la última década. Actualmente la causa más frecuente son agentes no gonocócicos. Se encontró un importante número de pacientes con Staphylococcus aureus meticilinorresistente.*

Palabras clave: *Conjuntivitis neonatal. Factores de riesgo. Cultivo. Bacterias.*

Abstract

Objective: *To describe the microbial etiology, maternal risk factors and antibiotic sensitivity of neonatal conjunctivitis at San Vicente Hospital Foundation in Medellín since 2012-2018.* **Methodology:** *A descriptive, ambispective trial was carried out between January 2012 and November 2018. We reviewed the medical records of patients diagnosed with neonatal bacterial*

Correspondencia:
*Martha L. Gaviria Bravo
Hosp. Univ. San Vicente Fundación
C. 64 No 51 D - 154, Medellín, Colombia
E-mail: mlgaviriabravo@gmail.com

Fecha de recepción: 31-08-2019
Fecha de aceptación: 07-11-2019
DOI: 10.24875/RMO.M20000106

Disponible en internet: 01-03-2020
Rev Mex Oftalmol. 2020;94(2):61-67
www.rmo.com.mx

0187-4519/© 2019 Sociedad Mexicana de Oftalmología. Publicado por Permanyer. Este es un artículo *open access* bajo la licencia CC BY-NC-ND (http://creativecommons.org/licenses/by-nc-nd/4.0/).

conjunctivitis with positive cultures of conjunctival secretion. Sociodemographic variables of the mother and the neonate, associated risk factors, results of the microbiological isolations, topical and systemic antibiotic therapy and antibiotic sensitivity were recorded. **Results:** *A total of 69 newborns were identified, 65.22% were male, the average age was 15.7 ± 8.3 days. Major etiological agents identified were Staphylococcus epidermidis (n = 20, 28.9%), Staphylococcus aureus (n = 12, 17.3%) and Haemophilus influenzae (9 patients, 13.0%). There were no positive isolates for Chlamydia trachomatis or Neisseria gonorrhoeae. The most common maternal peripartum risk factors were premature rupture of the ovular membranes (n = 16, 21.33%), urinary tract infection (7 cases, 10.1%), preterm birth syndrome (n = 6, 8.00%) and bacterial vaginosis (5 cases, 7.25%). Resistance to oxacillin 26% (n = 18) and tetracyclines 15% (n = 11) was observed in patients with Staphylococcus infection.* **Conclusion:** *Over the years, the epidemiology of neonatal conjunctivitis has changed. Nowadays, gonococcal pathogens are not the most common cause of neonatal conjunctivitis. A significant number of patients with methicillin-resistant S. aureus were observed.*

Key words: *Neonatal conjunctivitis. Risk factors. Culture. Bacteria.*

Introducción

La conjuntivitis neonatal (CN) es una infección aguda de la membrana conjuntival frecuente en la edad neonatal, que, de no tratarse, conlleva el riesgo de pérdida visual[1-3]. La prevalencia oscila entre el 1.6 y el 11.3%[4], aumenta en países en desarrollo y es causa de ceguera en cerca de 10.000 neonatos por año. De ellos, la mitad en el continente africano[2,5].

La causa de la CN puede ser de origen infeccioso o no infeccioso. Dentro del primer grupo, en el siglo XX, antes del uso generalizado de profilaxis ocular, la *Chlamydia trachomatis* y la *Neisseria gonorrhoeae*, microorganismos relacionados con infecciones de transmisión sexual, eran los principales agentes etiológicos[6]. Estudios publicados recientemente continúan reportando la *C. trachomatis* como causa importante de CN en algunos países en desarrollo[7,8], pero en menor proporción comparado con tiempos pasados.

Actualmente, en diferentes estudios realizados sobre la epidemiología de la CN, los agentes bacterianos de la flora de la piel y del ambiente (*Staphylococcus* sp.) es decir, bacterias no gonocócicas, son aislados con mayor frecuencia en cultivos de secreción conjuntival[2,9,10].

Esta transición de la epidemiología de la CN obedece a la introducción de la profilaxis ocular en el recién nacido (RN), mejoras en la calidad de los programas de atención materna, del parto y tratamientos oportunos[11,12]. En las regiones donde no se encuentren estas mejoras, la prevalencia por microorganismos de origen genitourinario continúa siendo alta[3].

Hay pocos estudios sobre la etiología microbiana de la CN a nivel local, y los que hay fueron publicados hace más de una década[13,14]. Por estas razones, se desarrolló el presente trabajo con el objetivo de establecer los principales agentes causales, su sensibilidad antibiótica y posibles factores de riesgo asociados.

Materiales y métodos

Se realizó un estudio de tipo observacional, descriptivo, ambispectivo, en dos fases, en el total de pacientes con diagnóstico de CN atendidos en el Hospital Universitario de San Vicente Fundación, en Medellín, Colombia, entre enero de 2012 y diciembre de 2017 (fase retrospectiva) y entre enero y noviembre de 2018 (fase prospectiva). Los criterios de inclusión fueron: diagnóstico clínico de CN, menores de 30 días de edad, con cultivos positivos de secreción conjuntival y con registro de los resultados de sensibilidad a los antibióticos disponibles para cada cultivo. Se excluyeron los pacientes con diagnóstico de dacrioestenosis, celulitis preseptal, o queratoconjuntivitis.

Se identificaron las siguientes variables sociodemográficas de la madre y el RN (edad, género, procedencia), de la madre (vía de parto, infecciones asociadas periparto, número de controles prenatales, complicaciones periparto no infecciosas) y del RN (cultivo para bacterias aerobias en agar sangre y agar chocolate, detección de antígeno para *C. trachomatis* y cultivo especial en Thayer-Martin para *N. gonorrheae,* presencia de dacrioestenosis u otra enfermedad ocular asociada, enfermedad sistémica concomitante, factores de riesgo periparto en la madre, tipo de antibióticoterapia recibida tópica y sistémica en el neonato y sensibilidad antibiótica).

La información de los resultados de los cultivos de secreción conjuntival positivos fue proporcionada por el laboratorio clínico del Hospital Universitario de San Vicente Fundación. La información de las variables demográficas y clínicas se extrajeron de las historias clínicas electrónicas de los pacientes, las cuales reposan en el sistema operativo SAP del Hospital Universitario San Vicente Fundación.

Para el procesamiento de la información se elaboró una base de datos en Microsoft Excel Office 365®

(Vermont, EE.UU) con las variables mencionadas. El análisis estadístico se llevó a cabo con el *software* R. Las variables cualitativas se describen según frecuencias absolutas y relativas para cada categoría. Las variables cuantitativas se seguían con una distribución normal empleando la prueba Kolmogorov Smirnov. Las variables que distribuyen normal se describen según su promedio y desviación estándar. Todos los investigadores participaron en la producción y aprobación del documento final. La investigación fue avalada por el Comité de Ética del Hospital Universitario de San Vicente de Fundación y de la Universidad de Antioquia.

Resultados

Variables demográficas

Entre enero de 2012 y noviembre de 2018 se revisaron 106 historias clínicas de neonatos con diagnóstico clínico de CN y cultivos positivos de secreción conjuntival. En 24 casos (22%) se diagnosticó dacrioestenosis y en 3 (2.8%) celulitis periorbitaria, por lo cual fueron excluidos del análisis. Hubo 10 pacientes que tenían una edad de más de 30 días y no cumplían con la definición de CN, por lo que tampoco se incluyeron en el estudio. Finalmente se incluyeron en el análisis un total de 69 pacientes, 45 (65.2%) eran del sexo masculino y 24 (34.78%) del sexo femenino. Las características demográficas se resumen en la tabla 1.

El 75.3% (n = 52) de los partos fueron por vía vaginal y el 24.6% (n = 17) por cesárea. La mayoría de estos pacientes se diagnosticaron en el servicio de urgencias (n = 41, 59.2%), unidad cuidados intensivos neonatales (n = 14, 20.2%) y salas generales pediátricas (n = 11, 15.9%). Todos los pacientes recibieron manejo intrahospitalario.

Se evaluó la presencia de infección genitourinaria asociada al periodo periparto en las madres de los RN, y se encontró la infección del tracto urinario (ITU) en el 10.4% (n = 7), seguida de la vulvovaginosis en el 7.25% (n = 5) y tamizaje para *S. agalactiae* positivo en el 5.8% (n = 4). En el 44.93% (n = 31) de los casos no se reportó ninguna infección genitourinaria asociada al periodo periparto.

Se estudiaron las complicaciones periparto en las madres y su relación con los neonatos que desarrollaron CN, y se determinó que la ruptura prematura de membranas ovulares (RPMO) (n = 16, 21.3%), el síndrome de parto pretérmino (SPP) (n = 6, 8%) y, en menor porcentaje, el trastorno hipertensivo asociado al embarazo (THAE) (n = 4, 5.3%) fueron los factores más frecentes (Tabla 1).

Tabla 1. Variables demográficas (n = 69)

Variable	n	%
Edad neonatos (días)*	15 ± 8.3	
Género neonato		
Masculino	45	65.2
Femenino	24	34.8
Procedencia madre		
Urbana	32	46.4
Rural	35	50.7
Sin registro	2	2.9
Edad gestacional madre (semanas)*	35 ± 4.8	
Número controles prenatales*	5.3 ± 3.2	
Vía del parto		
Vaginal	52	75.4
Cesárea	17	24.6
Servicio de atención y diagnóstico del neonato		
Urgencias de pediatría	41	59.4
Salas generales de hospitalización	11	15.9
UCIN	14	20.3
UCEN	3	4.4
Infección genitourinaria en la madre		
Ninguna	31	44.9
ITU	7	10.1
Vulvovaginosis	5	7.3
Estreptococo agalactiae	4	5.8
Complicaciones periparto		
Ninguna	44	58.7
RPMO	16	21.3
SPP	6	8.0
THAE	4	5.3
Pacientes con CN sin y con enfermedad sistémica		
Sin enfermedad sistémica (neonatos con CN solamente)	21	30.4
Con enfermedad sistémica asociada	48	69.6

*Promedio ± desviación estándar.
CN: conjuntivitis neonatal; ITU: infección del tracto urinario; RPMO: ruptura prematura de membranas ovulares; SPP: síndrome de parto pretermino; THAE. trastorno hipertensivo asociado al embarazo; UCEN: unidad de cuidados especiales neonatales; UCIN: unidad de cuidados intensivos neonatales.

Al realizar este estudio en un tercer nivel de complejidad, un importante número de RN presentaban una enfermedad sistémica además de la CN (n = 40, 69.6%). De estas enfermedades sistémicas, la sepsis (n = 18, 23%), seguida de bronquiolitis (n = 14, 18%) y la neumonía (n = 10, 13%) fueron las más frecuentes. En el 30.4% (n = 21) no se encontró ningún tipo de infección sistémica. Registrar la presencia de enfermedad sistémica fue relevante para determinar el tipo de terapia antibiótica sistémica recibida en estos pacientes, comparado con quienes solo presentaban CN. Esto se discutirá más adelante en tratamiento (Tabla 2).

Hallazgos microbiológicos

Los microorganismos encontrados con mayor frecuencia fueron: *Staphylococcus epidermidis* (n = 20, 28.99%), seguido de *Staphylococcus aureus* (n = 12, 17.39%) y *Haemophilus influenzae* (n = 9, 13.04%). Con las pruebas realizadas no se obtuvo crecimiento de *N. gonorrhoeae*, ni hubo resultado positivo para *C. trachomatis*. En ocho casos (11.54%) se encontró una infección polimicrobiana. A todos los pacientes se les realizó agar sangre y agar chocolate (n = 69), al 90% de los pacientes (n = 62), antígeno para *C. thacomatis,* y al 60% (n = 41), Thayer-Martin. En la tabla 3 se muestra la totalidad de los microorganismos aislados.

Al evaluar el tipo de microorganismo aislado de acuerdo con la infección periparto reportada en la madre, se encontró que la infección del tracto urinario, seguida de la vulvovaginosis, fue la infección más frecuente en las madres de los neonatos con CN por *S. epidermidis y S. aureus*. También se evaluaron las complicaciones periparto en relación con estos microorganismo, y se encontró la RPMO y el SPP como las principales. Estos fueron los factores de riesgo detectados con mayor frecuencia, y, aunque no puede establecerse una relación causal, sí podría considerarse como un factor predisponente (Tabla 4).

Terapia antibiótica tópica y sistémica

La antibioticoterapia sistémica más utilizada fue la ampicilina. Se usó en el 29% de los casos (n = 29), seguida de la amikacina (n = 18, 18%) y la ampicilina/amikacina (n = 14, 14%). El antibiótico tópico más empleado fue la sulfacetamida en el 67% de los casos (n = 46), la gentamicina en el 23% (n = 16) de los casos y el ciprofloxacino en el 4% de los casos (n = 3). Estos resultados reportados fueron en pacientes que tenían una enfermedad sistémica concomitante con la CN. Asimismo, se relacionó el tratamiento sistémico utilizado en los pacientes con CN sin presencia de enfermedad sistémica, y la combinación de azitromicina y ceftriaxona fue la más empleada (33%, n = 7). En los pacientes sin enfermedad sistémica asociada, la sulfacetamida sódica también fue el antibiótico tópico más usado (Tablas 5, 6 y 7).

El perfil de resistencia antibiótica se analizó para todos los microorganismos aislados. La mayoría de microorganismos no tenían resistencia antibiótica. Sin embargo, para la familia de *Staphylococcus* se encontró resistencia a la oxacilina en el 26% (n = 18), y a las tetraciclinas en el 15% (n = 11), lo que indica un importante número de pacientes con *Staphylococcus aureus* meticilinorresistente.

Tabla 2. Enfermedad sistémica asociada en el neonato (n = 69)*

Enfermedad sistémica en el neonato	n	%
Ninguna	21	30.4
Sepsis	18	25
Bronquiolitis	14	19
Neumonía	10	13.3
Distrés respiratorio	7	9.7
Meningoencefalitis	1	1.3
Otitis	1	1.3
Total	72	100

*Un paciente podía tener más de una enfermedad sistémica asociada.

Tabla 3. Frecuencia de microorganismos aislados en muestras de secreción conjuntival de neonatos

Microorganismo	n	%
Staphylococcus epidermidis	20	28.99
Staphylococcus aureus	12	17.39
Haemophilus influenzae	9	13.04
Staphylococcus hominis	5	7.25
Escherichia coli	4	5.80
Serratia marcescens	4	5.80
Staphylococcus haemolyticus	3	4.35
Streptococcus pneumoniae	3	4.35
Klebsiella pneumoniae	2	2.90
Enterobacter cloacae	1	1.45
Klebsiella oxytoca	1	1.45
Staphylococcus coagulasa negativo	1	1.45
Staphylococcus sciuri	1	1.45
Staphylococcus warneri	1	1.45
Stenotrophomonas maltophila	1	1.45
Streptococcus vestibularis	1	1.45
Chlamydia trachomatis	0	0
Neisseria gonorrhoeae	0	0
Total	69	100

Tabla 4. Microorganismos relacionados con factores de riesgo periparto

Infección materna	Microorganismos aislados
Ninguna (n = 31)	*Staphylococcus epidermidis* (n = 9) *Staphylococcus aureus* (n = 5)
Infección urinaria (n = 7)	*Staphylococcus epidermidis* (n = 2)
Vulvovaginosis (n = 5)	*Staphylococcus epidermidis* (n = 1)
Estreptococo agalactiae (n = 4)	*Staphylococcus epidermidis* (n = 1)
Complicación materna no infecciosa	
Ninguna (n = 42)	*Staphylococcus epidermidis* (n = 17) *Haemophilus influenzae* (n = 6)
Ruptura prematura membranas (n = 16)	*Staphylococcus epidermidis* (n = 3) *Staphylococcus aureus* (n = 3)
Síndrome parto prematuro (n = 6)	*Staphylococcus aureus* (n = 2) *Staphylococcus hominis* (n = 2)
Trastorno hipertensivo (n = 4)	*Staphylococcus aureus* (n = 3)
Infección neonatal	
Ninguna (n = 27)	*Staphylococcus epidermidis* (n = 11) *Escherichia coli* (n = 3)
Sepsis (n = 14)	*Staphylococcus aureus* (n = 5) *Staphylococcus epidermidis* (n = 4)
Bronquiolitis (n = 18)	*Haemophilus influenzae* (n = 8) *Staphylococcus aureus* (n = 4)
Neumonía (n = 10)	*Staphylococcus epidermidis* (n = 3) Haemophilus influenzae (n = 2)

Tabla 5. Terapia antibiótica sistémica utilizada en conjuntivitis neonatal (n = 69)*

Tratamiento sistémico	Total	%
Ampicilina IV	29	29
Amikacina IV	18	18
Ampicilina/amikacina IV	14	14
Azitromicina IV	8	8
Piperacilina/tazobactam IV	7	7
Ceftriaxona IV	7	7
Ampicilina/gentamicina IV	7	7
Claritromicina IV	2	2
Vancomicina IV	2	2
Cefotaxima IV	2	2
Ceftriaxona IM	1	1
Ampicilina/cefepima IV	1	1
Oximetazolina IV	1	1
Cefazolina IV	1	1
Claritromicina IV	1	1
Total	101	100

*Un paciente pudo recibir más de un antibiótico IV.
IM: intramuscular; IV: intravenoso.

Discusión

La CN es la inflamación más común de la conjuntiva en el neonato. Está causada en la mayoría de los casos por agentes infecciosos y representa una de las principales causas de ceguera prevenible en el primer mes de vida[15,16], especialmente en países en desarrollo, con deficiencias en la calidad de la atención materna y del neonato, por lo que claramente sigue siendo una condición grave y de interés[17] para este grupo de población. El tipo de microorganismo, riesgo de infección y prevalencia varían con la zona geográfica, condiciones del parto y manejo profiláctico tópico aplicado[18,19].

En la década de 1970, la CN era causada principalmente por microorganismos asociados a infecciones de trasmisión sexual adquiridos en el canal del parto[16,17]: *N. gonorrhoeae* era reportada hasta en un 50% de los casos[21,22], y, en segundo lugar, *C. trachomatis*. En un estudio realizado en Corea del Sur, reportaron una prevalencia acumulada de la CN gonocócica en descenso, del 25% en 1982, del 9% en 1991 y del 0.9% en 1997[23].

En cuanto a clamidia, si bien ha disminuido su prevalencia, no ha sido paralela a la del gonococo[24]. Un estudio realizado a nivel local en 1997[25] reportó la etiología de la conjuntivitis neonatal en 102 niños. Obtuvieron aislamientos de *C. trachomatis* en el 33% de los casos, *H. influenzae* en el 18% y *S. aureus* en el 15%. Analizando estos resultados se puede considerar que, si bien *C. trachomatis* fue la primera causa de CN en los últimos años del siglo XX, los microorganismos de la piel y vías respiratorias (no gonocócicos) ya empezaban a cobrar un lugar importante.

La mayoría de los estudios realizados en las últimas décadas coinciden en que ha habido un cambio en la etiología microbiana de la CN[10,11,15,18,24-27], pasando de microorganismos adquiridos en el canal del parto (*N. gonorrhoeae y C. trachomatis*) a microorganismos de la piel y de las vías respiratorias superiores[10,28].

Los agentes encontrados con mayor frecuencia en este estudio fueron de origen bacteriano no gonocócico: *S. epidermidis* (28.9% de los casos), *S. aureus* (17.39% de los casos) y *H. influenzae* (13.04% de los casos). Si bien se ha considerado al *S. epidermidis*

Tabla 6. Terapia antibiótica sistémica utilizada en conjuntivitis neonatal sin enfermedad sistémica (n = 21)

Tratamiento sistémico	Total	%
Azitromicina/ceftriaxona	7	33
Amikacina	4	19
Ampicilina/amikacina	3	14
Ampicilina	2	10
Cefotaxima	2	10
Piperacilina/tazobactam	2	10
Ceftriaxona	1	4
Total	21	100

Tabla 7. Terapia antibiótica tópica utilizada en conjuntivitis neonatal (n = 69)

Tratamiento ocular	Total	%
Sulfacetamida	46	67
Gentamicina	16	23
Ciprofloxacino	3	4
Tobramicina	2	3
Moxifloxacino	2	3
Total	69	100

como flora saprofítica y su papel patogéno no es del todo claro, se plantea que la combinación de condiciones específicas del neonato (su estructura epidérmica, un sistema inmune neonatal aún inmaduro y el uso inapropiado de antibióticos) podría convertir en patógenas a bacterias menos virulentas[29].

En otro estudio más reciente, desarrollado también en Corea del Sur y publicado en el año 2017, no obtuvieron ningún caso de infección por *C. trachomatis* ni *N. gonorrhoea* y los principales agentes causales aislados pertenecían a la famila de *Staphylococcus* sp.[10]. Estos resultados[18] son muy similares a los obtenidos en nuestro estudio, donde predominaron las bacterias no gonocócicas, y no identificamos ningún aislamiento positivo para *N. gonorrhoeae* ni para *C. trachomatis*.

En más del 50% de los casos no se encontró un factor de riesgo claramente relacionado con una mayor prevalencia de estos microorganismos, sin embargo, la ITU fue la infección periparto más frecuente. No fue reportada ninguna materna con infección vaginal por gonococo ni clamidia, lo que podría indicar que en nuestro medio existen estándares adecuados en la atención prenatal de la materna, similares a los descritos en países desarrollados[30].

Los factores de riesgo relacionados con la aparición de CN bacteriana por *S. epidermidis* y *S. aureus* fueron la ITU, la RPMO y el SPP. Diferentes estudios han mostrado resultados similares, lo que significa que estos factores de riesgo deben ser prevenidos, identificados y tratados[5,31]. Sin embargo, no se identificó ningún factor de riesgo en más del 50% de los casos (Tabla 1).

La sulfacetamida y la gentamicina fueron los antibióticos tópicos más empleados. A nivel sistémico fue la ampicilina y la amikacina, sin embargo, la mayoría de estos pacientes tenían una enfermedad sistémica asociada (sepsis), por tanto, no es posible determinar si el antibiótico sistémico fue usado preferiblemente por la enfermedad de base del paciente o la presencia de CN. Por esta razón, se hizo un análisis de pacientes sin enfermedad sistémica con CN. En este grupo de pacientes, la azitromicina y la ceftriaxona fueron los antibióticos sistémicos más utilizados. Esto demuestra que todavía se continúan utilizando antibióticos de muy amplio espectro que abarquen microorganismos más agresivos (*C. trachomatis y N. gonorrhoeae)*, aunque hoy en día sean los menos frecuentes, lo que aumenta el riesgo de desarrollar resistencia antibiótica.

Por los resultados obtenidos en este estudio se podría considerar que para los casos de CN sin infección sistémica asociada, los antibióticos tópicos tradicionales, como gentamicina, tobramicina y sulfacetamida sódica, son una opción apropiada, puesto que se ha demostrado que estos microorganismos de la piel y del ambiente tienen un comportamiento menos agresivo en el ojo y mínimo riesgo de producir complicaciones sistémicas y locales[5,10].

Para el grupo de *Staphylococcus*, responsables de cerca del 50% de la CN en nuestro estudio, hubo una resistencia a la oxacilina del 26% y a las tetraciclinas del 15%, menor a la reportada en otras latitudes –hasta del 83.7% a la meticilina–[10].

Nuestro estudio tiene varias limitaciones. En primer lugar, los cultivos especiales de Tayer-Marthyn para *N. gonorrhoeae* y pruebas específicas para *C. trachomatis* no se realizaron en todos los pacientes, lo que puede asociarse con un sesgo en los resultados. La evaluación prospectiva entre marzo y noviembre de 2018 pretendió reducir este sesgo. Adicionalmente, el desarrollo del estudio en un único centro de muy alta complejidad limita su validez externa. Sin embargo, se obtuvieron hallazgos similares a otras regiones del mundo, lo que disminuye esta posibilidad.

Conclusión

El perfil epidemiológico de la CN ha cambiado, no solo en nuestro medio sino a nivel mundial. Esto lleva a enfrentarnos a otro tipo de microorganismos no gonocócicos (*S. epidermidis* y *S. aureus)* que por fortuna no se asocian con complicaciones graves como sí se observan con microorganismos gonocócicos. La principal vía de infección en tiempos recientes se considera que es la piel y la vía respiratoria, mientras que en el pasado fue el canal del parto. Por esto, la prevalencia de la CN debe disminuir con el lavado adecuado de manos antes de entrar en contacto con los neonatos.

Por el momento, la recomendación es usar los antibióticos tópicos tradicionales, como la tobramicina y la sulfacetamida, para los casos de CN sin enfermedad sistémica asociada, y para los casos de CN con infeccion sistémica, la elección del antibiótico sistémico dependerá del tipo de infección concomitante. A pesar de la emergencia de microorganismos comensales de la piel y del ambiente, para todos los casos se deben solicitar cultivos de bacterias aerobias, *N. gonorrhoeae y C. trachomatis*, y orientar el tratamiento según el aislamiento.

La disminución de la prevalencia de microorganismos gonocócicos y de la clamidia en la CN se ha logrado con el tamizaje de infecciones en la madre, la identificación de factores de riesgo (como la ITU, la RPMO y el SPP), mejoras en la calidad de la atención prenatal y profilaxis antibiótica en el neonato. Todas estas medidas han cambiado el panorama de la CN disminuyendo los índices de ceguera que fueron en una época bastante altos.

Conflicto de intereses

Todos los autores declaran la inexistencia de conflicto de intereses.

Responsabilidades éticas

Protección de personas y animales. Los autores declaran que para esta investigación no se han realizado experimentos en seres humanos ni en animales.

Confidencialidad de los datos. Los autores declaran que han seguido los protocolos de su centro de trabajo sobre la publicación de datos de pacientes.

Derecho a la privacidad y consentimiento informado. No se requirió recolección de consentimiento informado de los pacientes ya que el estudio se clasificó sin riesgo, con obtención de la información de fuentes secundarias.

Bibliografía

1. Hammerschlag MR. Chlamydial and Gonococcal Infections in Infants and Children. Clin Infect Dis. 2011;53(suppl_3):S99-102.
2. Shahid E, Shaikh A, Aziz S, Rehman A. Frequency of Ocular Diseases in Infants at a Tertiary Care Hospital. Korean J Ophthalmol KJO. 2019;33(3):287-93.
3. Gilbert C, Foster A. Childhood blindness in the context of VISION 2020--the right to sight. Bull World Health Organ. 2001;79(3):227-32.
4. Cortés VR, Hernández R. Enfermedad infecciosa neonatal y gérmenes patógenos en un hospital de tercer nivel. (Spanish). Bol Med Hosp Infant Mex. 2006;63:S33-4.
5. Mohammed A, Ibrahim M, Mustafa A, Ihesiulor U. Maternal risk factors for neonatal conjunctivitis in Aminu Kano Teaching Hospital, Kano, Nigeria. Niger J Basic Clin Sci. 2013;10(2):60.
6. Krohn MA, Hillier SL, Bell TA, Kronmal RA, Grayston JT. The Bacterial Etiology of Conjunctivitis in Early Infancy. Am J Epidemiol. 1993;138(5):326-32.
7. Palafox SKV, Jasper S, Tauber, Allyson D, Foster SC. Ophthalmia Neonatorum. J Clin Exp Ophthalmol [Internet]. 2010;2:119el 27 de diciembre de 2010 [citado el 28 de diciembre de 2017];2(1). Disponible en: https://www.omicsonline.org/ophthalmia-neonatorum-2155-9570.1000119.php?aid=1094
8. Zikic A, Schünemann H, Wi T, Lincetto O, Broutet N, Santesso N. Treatment of Neonatal Chlamydial Conjunctivitis: A Systematic Review and Meta-analysis. J Pediatr Infect Dis Soc. 2018;7(3):e107-15.
9. Afjeiee SA, Tabatabaei SR, Fallah F, Shiva F, Zanjani NT, Fard AT, et al. A microbiological study of neonatal conjunctivitis in two hospitals in Tehran, Iran. Asian Pac J Trop Dis. 2013;3(6):429-33.
10. Pak KY, Kim SI, Lee JS. Neonatal Bacterial Conjunctivitis in Korea in the 21st Century. Cornea. 2017;36(4):415-8.
11. Alexandre I, Cortes N, Justel M, Fernández I, Ortíz de Lejarazu R, Pastor JC. The value of simple microbiological studies for on-site screening of acute neonatal conjunctivitis in Angola. J Ophthalmic Inflamm Infect. 2014;4(1):1.
12. Kara M, Kıvanç SA, Olcaysü OO, Akova Budak B, Özmen AT, Kıvanç M, et al. The newborn conjunctival flora at the post delivery 24 hours. J Curr Ophthalmol. 2018;30(4):348-52.
13. Rodríguez Gazquez M de los Á, Correa Muñoz E, Ospina Ospina S, Giraldo Jiménez C. Etiología bacteriana de la conjuntivitis neonatal. Metrosalud. Medellín, 1994. Colombia Medica. 1997;28(2):58-61.
14. Trujillo H, Restrepo C, Correa A, Robledo C, Harry N, Mejía GI. Conjuntivitis por Chlamydia trachomatis en recién nacidos y lactantes. Med UPB. 1989;8(1):27-32.
15. Schaller UC, Klauss V. Is Credé's prophylaxis for ophthalmia neonatorum still valid? Bull World Health Organ. 2001;79(3):262-3.
16. Mallika P, Asok T, Faisal H, Aziz S, Tan A, Intan G. Neonatal Conjunctivitis – a Review. Malays Fam Physician Off J Acad Fam Physicians Malays. 2008;3(2):77-81.
17. Gul SS, Jamal M, Khan N. Ophthalmia neonatorum. J Coll Physicians Surg--Pak JCPSP. 2010;20(9):595-8.
18. McAnena L, Knowles SJ, Curry A, Cassidy L. Prevalence of gonococcal conjunctivitis in adults and neonates. Eye Lond Engl. julio de 2015;29(7):875-80.
19. Nsanze H, Dawodu A, Usmani A, Sabarinathan K, Varady E. Ophthalmia neonatorum in the United Arab Emirates. Ann Trop Paediatr. 1996; 16(1):27-32.
20. Nishida H, Risemberg HM. Silver nitrate ophthalmic solution and chemical conjunctivitis. Pediatrics. 1975;56(3):368-73.
21. Armstrong JH, Zacarias F, Rein MF. Ophthalmia neonatorum: a chart review. Pediatrics. 1976;57(6):884-92.
22. Laga M, Nzanze H, Brunham R, Maitha G, D'Costa L, Mati JK, et al. Epidemiology of ophthalmia neonatorum in Kenya. The Lancet. 1986; 328(8516):1145-9.
23. Kim BL, Choi TH, Lee HB. The Neonatal Conjunctivitis. J Korean Ophthalmol Soc. 1997;38(9):1537-44.
24. Di SB, Mirta DH, Janer M, Rodríguez MF, Sauka D, Magariños F, et al. Incidence of Chlamydia trachomatis and other potential pathogens in neonatal conjunctivitis. Int J Infect Dis IJID Off Publ Int Soc Infect Dis. 2001;5(3):139-43.
25. Rodríguez Gazquez M de los Á, Correa Muñoz E, Ospina Ospina S, Giraldo Jiménez C. Etiología bacteriana de la conjuntivitis neonatal. Colomb Médica [Internet]. 1997 [citado el 13 de noviembre de 2017];28(2). Disponible en: http://www.redalyc.org/resumen.oa?id=28328202.
26. Honkila M, Renko M, Ikäheimo I, Pokka T, Uhari M, Tapiainen T. Aetiology of neonatal conjunctivitis evaluated in a population-based setting. Acta Paediatr Oslo Nor 1992. 2018;107(5):774-9.
27. Kokou V, Nidain M, Kassoula NB, Kwassi F-A, Meba B, Patrice BK. [Neonatal conjunctivitis in the district of Glidji in Southern Togo: a cross sectional study about 159 new-borns]. Pan Afr Med J. 2016;24:42.
28. Satpathy G, Behera HS, Ahmed NH. Chlamydial eye infections: Current perspectives. Indian J Ophthalmol. 2017;65(2):97-102.
29. Tang S, Li M, Chen H, Ping G, Zhang C, Wang S. A chronological study of the bacterial pathogen changes in acute neonatal bacterial conjunctivitis in southern China. BMC Ophthalmol. 2017;17(1):174.
30. Foster A, Klauss V. Ophthalmia neonatorum in developing countries. N Engl J Med. 1995;332(9):600-1.
31. Isenberg SJ, Apt L, Wood M. The influence of perinatal infective factors on ophthalmia neonatorum. J Pediatr Ophthalmol Strabismus. 1996;33(3):185-8.

Revista Mexicana de Oftalmología

Permanyer

Check for updates

ARTÍCULO ORIGINAL

Efecto de la cirugía de catarata en la sensibilidad al contraste y la calidad de vida de pacientes con diferentes tipos de catarata

Effect of cataract surgery on contrast sensitivity and quality of life in patients with different types of cataract

*Valentina Berríos-Dolz[1], Patricia Chirinos-Saldaña[1] y Rosa E. Adrianzén[1,2]**

[1]Instituto Regional de Oftalmología Javier Servat Univazo; [2]Universidad Nacional de Trujillo. Trujillo, Perú

Resumen

Objetivo: *Determinar el efecto de la cirugía de catarata en la sensibilidad al contraste y calidad de vida de pacientes con diferentes tipos de catarata.* **Métodos:** *Estudio prospectivo, con diseño pretest-postest en pacientes con indicación de cirugía de catarata por facoemulsificación. Se evaluó la agudeza visual mejor corregida (AVMC) a diferentes niveles de contraste y la calidad de vida relacionada con la visión (CVRV) antes y después de 30 días de la cirugía. La población se dividió en tres grupos comparativos según el tipo de catarata predominante siguiendo la clasificación LOCS III (Lens Opacity Cataract System): nuclear, cortical y subcapsular posterior (SCP).* **Resultados:** *Se evaluaron 78 ojos de 78 pacientes con edad promedio 69.3 ± 9.6 (51-84) años. En el preoperatorio, la sensibilidad al contraste bajo estuvo alterada levemente en el grupo nuclear y severamente en el grupo SCP. El puntaje de la escala limitaciones de la CVRV fue significativamente menor para el grupo SCP comparado con el grupo nuclear (0 [0-15.6] vs. 6.2 [0-12.5]; p = 0.040). Luego de la cirugía, la AVMC y la sensibilidad al contraste mejoraron en los tres grupos de estudio. Los cambios de mayor significancia se observaron en el grupo SCP. La mejoría en la CVRV se relacionó positivamente con la ganancia de agudeza visual en alto y bajo contraste en los tres grupos de estudio.* **Conclusión:** *La cirugía de catarata mejoró significativamente la sensibilidad al contraste y la calidad vida de todos los pacientes, especialmente en quienes presentaron opacidad SCP.*

Palabras claves: *Catarata. Agudeza visual. Calidad de vida. Sensibilidad de contraste. Facoemulsificación. Encuestas y cuestionarios.*

Abstract

Objective: *To determine the effect of cataract surgery on contrast sensitivity and quality of life of patients with different types of cataract.* **Methods:** *Prospective study with a pre- and post-test design in patients with indication for cataract surgery by phacoemulsification. Best-corrected visual acuity (BCVA) at different contrast levels and vision-related quality of life (V-RQOL) were evaluated before and 30 days after surgery. The study population was divided into 3 comparative groups according to the type of predominant cataract following the Lens Opacities Classification System III: nuclear, cortical and posterior subcapsular (PSC).* **Results:** *Seventy-eight eyes of 78 patients with a mean age of 69.3 ± 9.6 (51–86) years were included.*

Correspondencia:
*Rosa Adrianzén
Natasha Alta Mz P, Lote 7-A
Trujillo, Perú
E-mail: r_adrianzen@yahoo.com

Fecha de recepción: 05-07-2019
Fecha de aceptación: 07-11-2019
DOI: 10.24875/RMO.M20000105

Disponible en internet: 01-03-2020
Rev Mex Oftalmol. 2020;94(2):68-76
www.rmo.com.mx

0187-4519/© 2019 Sociedad Mexicana de Oftalmología. Publicado por Permanyer. Este es un artículo *open access* bajo la licencia CC BY-NC-ND (http://creativecommons.org/licenses/by-nc-nd/4.0/).

In the preoperative period, low contrast sensitivity was slightly affected in the nuclear group and severely affected in the PSC group. V-RQOL limitations scale was significantly lower for the PSC group compared to the nuclear group (0 [0-15.6] vs. 6.2 [0-12.5]; p = 0.040). After surgery, BCVA and contrast sensitivity improved in the three study groups. The most significant changes were observed in the PSC group. V-RQOL improvement was positively related to visual acuity gain in high and low contrast in the three study groups. Conclusion: Cataract surgery significantly improved contrast sensitivity and quality of life of all patients, especially in those with PSC opacity.

Key words: *Cataract. Visual acuity. Quality of life. Contrast sensitivity. Phacoemulsification. Surveys and questionnaires.*

Introducción

La discapacidad visual afecta a 285 millones de personas en el mundo, de las cuales, 39 millones están ciegas y 246 millones presentan baja visión[1]. De acuerdo con estudios realizados por la Organización Mundial de la Salud, la catarata es la causa más frecuente de ceguera recuperable en el mundo. Afecta principalmente a países en desarrollo y es responsable del 51% de la ceguera global, con cerca de 20 millones de personas ciegas[2].

El deterioro de la visión ocasionado por el desarrollo de catarata se presenta de manera insidiosa, alterando progresivamente la agudeza visual (AV) de alto contraste, medida estándar de la función visual[3]. No obstante, el paciente puede presentar una marcada reducción de la sensibilidad al contraste a pesar de tener solo una pérdida de leve a moderada de la AV en alto contraste, y manifestar una reducida capacidad discriminatoria para identificar objetos o discriminar colores en ambientes poco iluminados, o presentar deslumbramiento en condiciones de iluminación indirecta (p. ej., días soleados o cuando se aproxima un automóvil con las luces encendidas)[4,5]. Estas alteraciones se presentarán en menor o mayor grado de acuerdo a la severidad y patrón específico de opacificación lenticular, y modificarán de forma variable la calidad de vida de los pacientes.

En la mayoría de hospitales públicos no se realizan de manera rutinaria pruebas de sensibilidad al contraste y calidad de vida en los pacientes con catarata a pesar de ser fáciles de aplicar y de bajo costo. Su implementación en la atención oftalmológica complementaría la evaluación de la función visual del paciente y permitiría identificar de forma más objetiva a los beneficiarios de un abordaje quirúrgico oportuno.

Objetivo

Determinar el efecto de la cirugía de catarata en la sensibilidad de contraste y calidad de vida de pacientes con diferentes tipos de catarata senil.

Métodos

Diseño

Se realizó un estudio prospectivo, de diseño pretest/postest, en pacientes con tres tipos diferentes de catarata, en quienes se evaluó la agudeza visual mejor corregida (AVMC) a varios niveles de contraste y su calidad de vida antes y después de la cirugía de catarata.

Población y muestra

El estudio fue realizado entre el 2 de enero y el 31 de julio de 2017 en el Instituto Regional de Oftalmología Javier Servat Univazo de la ciudad de Trujillo, Perú. El tamaño de la muestra se calculó mediante el análisis de varianza (ANOVA), considerando tres grupos de estudio, un riesgo alfa de 0.05, un riesgo beta de 0.10, una diferencia mínima a detectar de 15 puntos en la ganancia del puntaje total del NEI-VFQ-25 (National Eye Institute-Visual Function Questionnaire-25)[6], desviación estándar de 5 puntos y un 50% de proporción prevista de pérdidas en el seguimiento. Se obtuvo una muestra de, como mínimo, 7 pacientes en cada grupo. Los pacientes fueron seleccionados a través de un muestreo consecutivo durante el periodo de estudio. Se incluyeron pacientes mayores a 50 años, de ambos sexos, con diagnóstico de catarata bilateral e indicación quirúrgica de facoemulsificación más implante de lente intraocular, con AVMC preoperatoria igual o peor a 20/200 y longitud axial entre 22.5 y 25 mm. Se excluyeron del estudio pacientes con antecedentes de cirugía intraocular y con comorbilidades oculares y sistémicas de repercusión en su capacidad visual, como retinopatía diabética, degeneración macular, glaucoma, etc., y aquellos que presentaron complicaciones intraoperatorias y/o postoperatorias. Todos los pacientes firmaron un consentimiento informado asintiendo su participación en el estudio.

La población de estudio fue dividida en tres grupos (nuclear, cortical y subcapsular posterior [SCP]), según el tipo de catarata predominante del ojo con menor AVMC. La graduación de la severidad lenticular se basó en la clasificación LOCS III (Lens Opacity Cataract

System)[7]. Debido a la dificultad de encontrar casos con opacificación exclusivamente cortical y SCP por su baja frecuencia, se permitió la coexistencia de opacificación nuclear < 2 para la conformación de estos grupos.

Antes y después de 30 días de la cirugía de catarata del primer ojo se evaluó en cada paciente la AVMC a 100%, 25%, 10%, 5%, 2.5% y 1.25% de nivel de contraste y la función visual y calidad de vida relacionada a la visión (CVRV). Estas evaluaciones fueron realizadas por uno de los investigadores (V.B.D), quien no participó de las cirugías.

Las cirugías fueron realizadas por tres cirujanos expertos en cirugía de catarata (P.C.S., J.H.P. y S.C.A.) y en todas ellas se implantó un lente intraocular monofocal, plegable, de una pieza y de diseño asférico (Tecnis ZCB00, Abbott Medical Optics, Inc., Santa Ana, CA).

Tabla 1. Características demográficas y clínicas basales de pacientes con diferentes tipos de catarata

	Nuclear (n = 32)	Cortical (n = 10)	SCP (n = 35)
Edad (años) (media + DE [R])	74.4 ± 7.4 (51 - 84)	70.2 ± 9.2 (52 - 82)	64.9 ± 8.5* (51 - 82)
Sexo M/F	19/13	6/4	17/18
Lateralidad OD/OI	15/17	4/6	14/21
LOCS III (media + DE [R])	2.7 ± 0.6 (2 - 4)	3.6 ± 0.8† (2.5 - 5)	3.9 ± 0.6* (2.5 - 5)

*Comparación SCP-nuclear, $p < 0.05$.
†Comparación cortical-nuclear, $p < 0.05$.
DE: desviación estándar; F: femenino; LOCS: Lens Opacity Cataract System M: masculino; OD: ojo derecho; OI: ojo izquierdo; R: rango; SCP: subcapsular posterior. ANOVA de 1 factor con corrección de Bonferroni.

Agudeza visual en alto contraste

La AVMC al 100% de contraste fue evaluada a 4 metros con la cartilla ETDRS logMAR (Precision Vision, Inc., La Salle, IL), en un cuarto de examen débilmente iluminado (161 lux). La altura de la cartilla fue estandarizada con la distancia de 124.46 cm entre la tercera fila de letras y el piso. La calificación de la AVMC con base en el número de letras leídas fue convertida a la unidad logMAR según el instructivo brindado por la Red de Investigación Clínica de Retinopatía Diabética (Diabetic Retinopathy Clinical Research Network) (disponible en: http://drcrnet.jaeb.org).

Agudeza visual a bajo contraste y curvas de sensibilidad al contraste

La AVMC para los contrastes 1.25%, 2.5%, 5%, 10% y 25% fue evaluada a 3 metros con cartillas de números de LEA de bajo contraste (Good-Lite Company, Elgin, IL), bajo las mismas condiciones de iluminación descritas para la AVMC en alto contraste. Con los datos encontrados se elaboraron curvas de sensibilidad al contraste pre y postoperatorias para cada tipo de catarata según lo propuesto por la casa fabricante (manual disponible en: https://www.good-lite.com).

Función visual y la calidad de vida relacionada con la visión

Se aplicó la versión en español del cuestionario NEI-VFQ-25[8], el cual está compuesto por 12 escalas: salud general, visión general, salud mental, dolor ocular, visión cercana, visión lejana, visión periférica, desempeño social, visión de colores, conducción, limitaciones y dependencia. Este instrumento ha sido validado previamente para su uso en Perú en pacientes sometidos a cirugía de catarata[9].

Aspectos éticos

El estudio se rigió por los principios éticos de la Declaración de Helsinki y fue aprobado por el Comité de Ética y de Investigación Institucional.

Análisis estadístico

El análisis estadístico fue realizado con el paquete SPSS versión 23 (IBM Corporation Inc., Armonk, NY). Se empleó estadística paramétrica y no paramétrica de acuerdo al cumplimiento o no del criterio de normalidad de los datos. Para el análisis intergrupos se utilizó el análisis de varianza (ANOVA de un factor) y el test de Kruskal Wallis con ajuste Dunn-Bonferroni. El cambio postoperatorio de las variables se evaluó a través de la prueba de los rangos con signo de Wilcoxon. Se realizó un análisis de correlación entre la variación postoperatoria del puntaje total del NEI-VFQ 25 y la variación de la AVMC a diferentes niveles de contraste, calculándose el coeficiente de correlación Rho (ρ) de Spearman. Las diferencias fueron consideradas estadísticamente significativas cuando el valor p fue < 0.05.

Resultados

Cumplieron los criterios de inclusión y de exclusión 82 pacientes con catarata. Se perdieron 3 pacientes durante el seguimiento y 2 fueron eliminados por persistencia de

Tabla 2. Agudeza visual preoperatoria (número de letras) a diferentes niveles de contraste según el tipo de catarata

	Contraste						
	Nuclear # optotipos Mediana (RIQ)	Equiv logMAR	Cortical # optotipos Mediana (RIQ)	Equiv logMAR	Posterior # optotipos Mediana (RIQ)	Equiv logMAR	p*
1.25%	0 (0-9)†	-	0	-	0	-	0.495
2.5%	0 (0-17)†	-	0 (0-10)†	-	0 (0-10)†	-	0.611
5%	1.5 (0-9)	-	0 (0-5.3)	-	0 (0-3)	-	0.204
10%	14 (9.5-20.3)	0.8	9 (4.8-14)	0.9	6 (0-12)	1	0.001‡
25%	24 (18.3-29)	0.6	16.5 (7.5-24.8)	0.8	10 (5-22)	0.9	0.000‡
100%	34 (24-71.5)	1.02	32 (20-72)	1.06	22 (11-32)	1.26	0.003‡

*Kruskal-Wallis con corrección Dunn-Bonferroni, $p < 0.05$ estadísticamente significativo.
†Rango.
‡Comparación subcapsular posteriores-nucleares.
RIQ: rango intercuartílico.

edema corneal a los 30 días postoperatorios, por lo que la muestra final fue constituida por 77 pacientes (grupo nuclear = 32, grupo cortical = 10, grupo posterior = 35). Las características demográficas y clínicas en cada grupo de estudio se muestran en la Tabla 1. La edad promedio de los pacientes fue de 69.3 ± 9.6 (51-84) años. El grupo SCP fue más joven y presentó mayor grado de opacidad que los otros dos grupos.

En el preoperatorio, los pacientes del grupo nuclear leyeron más optotipos que aquellos con catarata cortical y SCP en todos los niveles de contraste. La AVMC al 100%, 25% y 10% de contraste fue significativamente menor en el grupo SCP comparada con la del grupo nuclear. Los pacientes con catarata nuclear discriminaron más optotipos a bajo contraste que aquellos con catarata cortical y SCP (Tabla 2, Fig. 1 A, B y C).

Luego de la cirugía de catarata, la AVMC mejoró para todos los niveles de contraste en los tres grupos de estudio. Los cambios en la AVMC de mayor significancia clínica y estadística se observaron en el grupo SCP (Tabla 3), representado por un mayor desplazamiento de la curva de sensibilidad a la derecha en comparación con los demás grupos (Fig. 1 C).

El puntaje total del VFQ-25 en el preoperatorio fue de 44.3 (35.9-50.7), 46.1 (35.2-56.5) y 45 (38.5–51.7) para los grupos nuclear, cortical y SCP, respectivamente ($p = 0.670$). En cuanto a las escalas del CVRV, el puntaje de la escala limitaciones fue significativamente menor en el grupo SCP comparado con el grupo nuclear (0 [0-15.6] vs. 6.2 [0-12.5]; $p = 0.040$). Los puntajes en las demás escalas no mostraron diferencias entre los grupos. Luego de la cirugía, el puntaje total del VFQ-25 se incrementó en 24.5 (14.3-31.5), 25.8 (14.4-30.3) y 24.5 (14.2-31.7) ($p = 0.992$) puntos en los grupos nuclear, cortical y SCP, respectivamente. El puntaje de las escalas de CVRV se incrementó significativamente en los tres grupos de estudio, con la excepción de las escalas conducción y dolor ocular. El incremento en el puntaje de la escala visión lejana fue significativamente mayor en el grupo SCP comparado con el grupo nuclear ($p = 0.023$) (Tabla 4). El incremento del puntaje total del VFQ-25 en toda la población de estudio se correlacionó significativamente y de forma positiva con el incremento de la AVMC en los niveles de contraste 2.5%, 10%, 25% y 100% (Tabla 5).

Discusión

El desarrollo de catarata no solo produce cambios en la AV, sino también alteraciones de otros componentes de la función visual como la sensibilidad al contraste y la estereopsis. Estas alteraciones suelen diferir según el tipo de catarata, y en determinados casos pueden manifestarse inclusive desde estadios tempranos de opacificación[10,11]. En este estudio evaluamos pacientes con cataratas que restringían la visión a < 20/200 (logMAR = 1). La opacificación de los grupos cortical y SCP fue significativamente superior a la del grupo nuclear, según este criterio de selección. La AVMC estuvo marcadamente reducida en el grupo de catarata SCP para todos los niveles de contraste, hecho que explica la mayor ganancia de AVMC luego de la cirugía. Al respecto, se sabe que las cataratas subcapsulares posteriores ocasionan una reducción de la sensibilidad

Tabla 3. Agudeza visual a diferentes niveles de contraste pre y postoperatoria según el tipo de catarata

Contraste						
Tipo de catarata	Preoperatoria		Postoperatoria			
	N.º de pacientes	AVMC # letras Mediana (RIQ)	N.º de pacientes	AVMC # letras Mediana (RIQ)	Ganancia AVMC (%)	p*
Nucleares (n = 32)						
1.25%	1	0 (0-9)†	13	0 (0-10)	13	0.001‡
2.5%	4	0 (0-17)†	19	13.5 (0-20)	19	0.000‡
5%	16	1.5 (0-9)	28	26 (11.8-33.8)	24.5	0.000‡
10%	30	14 (9.5-20.3)	30	34 (20.8-38.8)	20 (142%)	0.000‡
25%	32	24 (18.3-29)	32	44 (29.3-49.8)	20 (83%)	0.000‡
100%	32	34 (24-71.5)	32	82 (73.3-82)	48 (141%)	0.000‡
Corticales (n = 10)						
1.25%	0	0	1	0 (0-19)†	0	0.317
2.5%	1	0 (0-10)†	7	5.5 (0-22.5)	5.5	0.018‡
5%	3	0 (0-5.3)	10	23 (9-35.3)	23	0.008‡
10%	9	9 (4.8-14)	10	36 (19.5-46	27 (300%)	0.005‡
25%	9	16.5 (7.5-24.8)	10	44 (30.8-53.8)	27.5 (167%)	0.005‡
100%	10	32 (20-72)	10	79.5 (74.5-82)	47.5 (148%)	0.005‡
Subcapsulares posteriores (n = 35)						
1.25%	0	0	13	0 (0-8)	0	0.001‡
2.5%	2	0 (0-10)†	22	14 (0-22)	14	0.000‡
5%	11	0 (0-3)	27	25 (4-32)	25	0.000‡
10%	24	6 (0-12)	35	28 (16-38)	22 (366%)	0.000‡
25%	33	10 (5-22)	35	44 (23-52)	34 (340%)	0.000‡
100%	35	22 (11-32)	35	77 (72-82)	55 (250%)	0.000‡

*Prueba de rangos con signo de Wilcoxon.
†Rango.
‡$p < 0.05$ estadísticamente significativo.
AVMC: agudeza visual mejor corregida; RIQ: rango intercuartílico.

al contraste para frecuencias espaciales bajas, inclusive antes que se produzca una esclerosis considerable del núcleo cristaliniano o una reducción franca de la AV de alto contraste[12]. Por este motivo se ha propuesto que la sensibilidad al contraste es un mejor indicador de discapacidad visual en cataratas en estadio temprano que la AV[10], sin embargo, aún es infrecuente su aplicación rutinaria en la práctica oftalmológica. Situación distinta es la que se observa con las cataratas nucleares, en las que la capacidad de discriminar a bajo contraste disminuye progresivamente a medida que se incrementa la opacificación, y guarda estrecha relación con la reducción de la AV en alto contraste[11].

La mejoría en la calidad de vida de los pacientes se relacionó en este estudio con el incremento de la AV evaluada a diferentes niveles de contraste. El estudio de la sensibilidad al contraste es útil para definir el impacto de la catarata en la funcionabilidad del individuo y para estimar el riesgo ocupacional relacionado a una deficiente discriminación de los objetos en condiciones de baja iluminación. Un ejemplo de lo antes mencionado es lo reportado por Owsley, et al.[13],

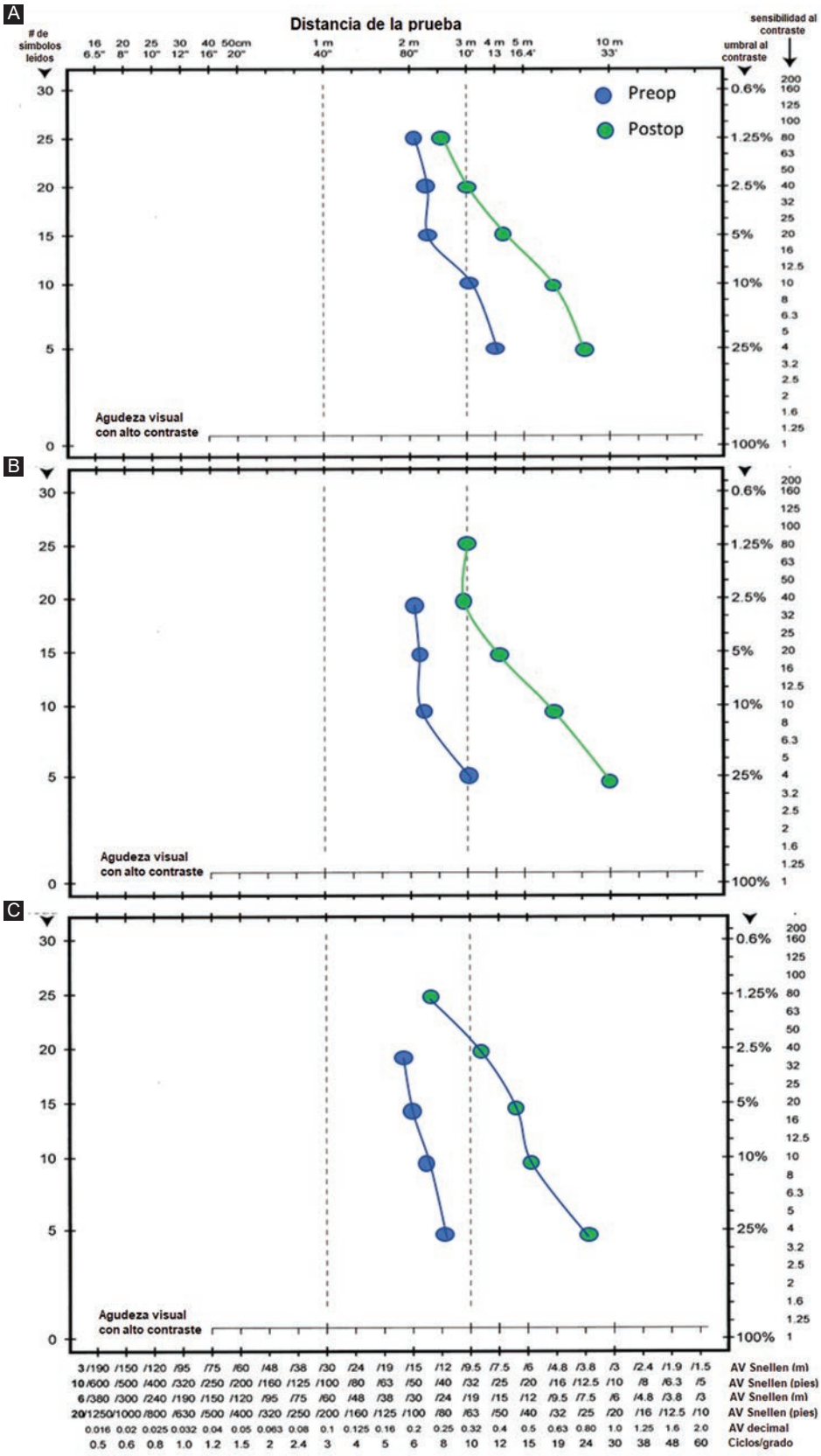

Figura 1. Curvas de sensibilidad de contraste pre y postoperatorias en el grupo nuclear **(A)**, cortical **(B)** y subcapsular posterior **(C)**.

Tabla 4. Variación postoperatoria del puntaje de las escalas de calidad de vida relacionada con la visión evaluada con el VFQ-25 según tipo de catarata

	Variación post-preoperatorio			
VFQ-25	Nuclear Mediana (RIQ)	Cortical Mediana (RIQ)	SCP Mediana (RIQ)	p*
SG	25 (25-25)	25 (0-25)	25 (0-25)	0.789
VG	20 (20-40)	20 (20-20)	20 (20-40)	0.519
SM	31.3 (18-37)	28.1 (12.5-39.1)	25 (12.5-37.5)	0.923
DO	0 (–12.5-21.9)	6.3 (–15.6-12.5)	–12.5 (0-12.5)	0.979
VC	33 (18.8-41.7)	33.3 (25-43.8)	33.3 (25-41.7)	0.529
VL	33 (10.4-41.7)	33.3 (6.3-41.7)	33.3 (8.3-41.7)	0.023†
VP	25 (0-25)	25 (0-25)	25 (0-50)	0.959
DS	25 (0-50)	25 (–12.5-37.5)	0 (–25-50)	0.762
VCo	25 (0-43.8)	25 (18.8-50)	25 (0-50)	0.732
C	0 (0-3.1)	0 (0-1)	0 (0-8.3)	0.980
L	37.5 (37.5-50)	50 (37.5-65.6)	37.5 (37.5-62.5)	0.383
D	16.7 (0-33.3)	20 (16.7-33.3)	25 (8.3-33.3)	0.648
Total	24.6 (14.3-31.5)	25.8 (14.4-30.3)	24.5 (14.2-31.7)	0.992

*Kruskal-Wallis con corrección Dunn-Bonferroni, $p < 0.05$ estadísticamente significativo.
†Comparación subcapsular posterior-nucleares.
C: conducción; D: dependencia; DO: dolor ocular; DS: desempeño social; L: limitaciones; SG: salud general; SM: salud mental; VC: visión cercana; VCo: visión de colores; VG: visión general; VL: visión lejana; VP: visión periférica; RIQ: rango intercuartílico; VFQ-25: Visual Function Questionnaire-25.

Tabla 5. Correlación entre la variación del puntaje total del NEI-VFQ-25 y la variación postoperatoria de la AVMC en alto y bajo contraste

Δ Puntaje total NEI-VFQ-25	Coeficiente Rho (ρ)	Valor p
Δ AVMC 1.25%	0.2	0.109
Δ AVMC 2.5%	0.3	0.009
Δ AVMC 5%	0.2	0.114
Δ AVMC 10%	0.3	0.006
Δ AVMC 25%	0.3	0.007
Δ AVMC 100%	0.5	0.000

Correlación de Spearman, $p < 0.05$, estadísticamente significativo.
AVMC: agudeza visual mejor corregida. NEI-VFQ-25: National Eye Institute-Visual Function Questionnaire-25.

quienes indican que la sensibilidad al contraste es un factor independiente de la AV para la generación de accidentes de tránsito en pacientes con catarata, remarcando la importancia de su evaluación en la toma de decisiones terapéuticas. La sensibilidad al contraste, por tanto, debe considerarse en práctica oftalmológica habitual como un indicador del deterioro de la función visual más sensible que la evaluación convencional de la AV en pacientes con catarata.

En cuanto a las escalas de evaluación de la CVRV, observamos que los pacientes con catarata SCP presentaban mayores limitaciones en la realización de actividades de la vida diaria, probablemente debido, en parte, al deterioro significativo de la sensibilidad al contraste. Otros estudios han reportado que la CVRV en pacientes con catarata se relaciona más estrechamente con los cambios en la sensibilidad de contraste y la estereopsis que con el cambio en la AV[1,6,14,15].

Luego de la cirugía, observamos un incremento significativo en la mayoría de las escalas del VFQ-25 en cada uno de los subtipos de catarata. Esta mejoría en la función visual fue estadísticamente superior para el grupo SCP cuando se lo comparó con el nuclear para la escala visión lejana. Esta diferencia no encontrada en el preoperatorio podría explicarse no solo por la ganancia de AVMC en alto contraste sino también por la importante mejoría en la sensibilidad al contraste observada en el grupo SCP. No obstante, es necesario resaltar que el cambio en la calidad de vida depende de muchos factores, entre ellos la edad, la salud física y emocional, el estado cognitivo, la influencia de otras comorbilidades y el entorno social del paciente. En este sentido, el VFQ-25 no solo evalúa las limitaciones para realizar tareas que dependen de

la salud visual, sino también la salud mental y desempeño social del individuo, lo cual lo convierte en un mejor indicador de satisfacción del desempeño visual que la AV[14]. Resultados semejantes a los nuestros fueron reportados por To, et al.[6] e Ishii, et al.[16], quienes además señalaron que la mejoría en la CVRV posquirúrgica se relaciona estrechamente con la mejoría del estado cognitivo y depresivo de los pacientes. Por otro lado, es preciso indicar que al ser el VFQ-25 un cuestionario no específico para el tipo de padecimiento, la escala dolor no mostró una variación significativa, ya que la cirugía de catarata no supone una agresión grave para el ojo, y es de recuperación rápida con mínimas molestias[9,17]. Asimismo, el puntaje para la escala conducción no sufrió un cambio relevante luego de la cirugía, ya que en la población de estudio la conducción de automóviles no es habitual, por limitantes como la edad, estado socioeconómico y nivel educativo de los pacientes atendidos en nuestro establecimiento de salud.

Como limitaciones en nuestro estudio podemos mencionar el posible sesgo de medición generado por el evaluador de la AV y la CVRV, ya que fue investigador y, por lo tanto, no se encontraba ciego para el estudio. Por otro lado, debido a la baja frecuencia de cataratas a predominio cortical, el muestreo durante el periodo de estudio permitió seleccionar únicamente 10 pacientes para este grupo. A futuro, podría considerarse la inclusión de pacientes con opacidad nucleocortical y corticoposterior para evaluar indirectamente el efecto de la opacidad cortical en los parámetros de evaluación. Nuestros resultados solo alcanzan a reportar los beneficios de la cirugía monocular de catarata sobre la sensibilidad al contraste y la CVRV. Un complemento a estos resultados sería la evaluación de los efectos de la cirugía bilateral de catarata, la cual ha demostrado en otros estudios beneficios adicionales en la función visual de los pacientes[6,18].

El abordaje del paciente con catarata debe realizarse de manera integral, considerando tanto aspectos clínicos como la función visual en actividades del mundo real. Una marcada limitación de la capacidad de realizar actividades de la vida diaria a consecuencia de la visión sería el sustento para un abordaje quirúrgico temprano. Por otro lado, las dificultades en la aplicación de los cuestionarios de función visual deben ser consideradas para implementar cuestionarios específicos a la patología evaluada, tomando en cuenta las variantes socioculturales de las poblaciones.

Debido a sus implicancias en la toma de decisiones, recomendamos incluir la evaluación de la sensibilidad de contraste y la calidad de vida relacionada de forma rutinaria en el paciente con catarata, ya que brindan mayor información sobre la discapacidad de los pacientes en sus actividades de la vida diaria.

Conclusiones

En este estudio, la cirugía de catarata mejoró significativamente la AV de alto y bajo contraste y la calidad de vida de todos los pacientes evaluados.

Los pacientes con catarata subcapsular posterior presentaron menor sensibilidad al contraste y mayor limitación para realizar actividades a consecuencia de su visión que los pacientes con catarata nuclear.

La mejoría postoperatoria de la AV y la sensibilidad al contraste fue sustancialmente superior en pacientes con catarata SCP, así como su percepción de mejoría en la realización de actividades utilizando su visión a distancia.

Los cuestionarios de calidad de vida como el VFQ-25 deben adaptarse culturalmente para poder aplicarlos objetivamente en nuestra población.

Conflicto de intereses

Los autores declaran no tener conflictos de interés con la formulación empleada en este estudio.

Financiamiento

Los autores no han recibido patrocinio para llevar a cabo este estudio.

Responsabilidades éticas

Protección de personas y animales. Los autores declaran que para esta investigación no se han realizado experimentos en seres humanos ni en animales.

Confidencialidad de los datos. Los autores declaran que en este artículo no aparecen datos de pacientes.

Derecho a la privacidad y consentimiento informado. Los autores declaran que en este artículo no aparecen datos de pacientes.

Bibliografía

1. Acosta R, Hoffmeister L, Román R, Comas M, Castilla M, Castells X. Revisión sistemática de estudios poblacionales de prevalencia de catarata. Arch Soc Esp Oftalmol. 2006;81(9):509-16.
2. WHO | Priority eye diseases [Internet]. WHO. Disponible en: http://www.who.int/blindness/causes/priority/en/
3. Kessel L, Andresen J, Erngaard D, Flesner P, Tendal B, Hjortdal J. Indication for cataract surgery. Do we have evidence of who will benefit

from surgery? A systematic review and meta-analysis. Acta Ophthalmol (Copenh). 2016;94(1):10-20.
4. Sniatecki JJ, Styles C, Boyle N, Sanders R. Cataract surgery: factors influencing decision to treat and implications for training (south-east Scotland 2008-2014). Clin Ophthalmol Auckl NZ. 2015;9:1821-7.
5. Ginsburg AP. Contrast sensitivity: determining the visual quality and function of cataract, intraocular lenses and refractive surgery. Curr Opin Ophthalmol. 2006;17(1):19.
6. To KG, Meuleners LB, Fraser ML, Do DV, Duong DV, Huynh V-AN, et al. The impact of cataract surgery on vision-related quality of life for bilateral cataract patients in Ho Chi Minh City, Vietnam: a prospective study. Health Qual Life Outcomes. 2014;12:16.
7. Chylack LT, Wolfe JK, Singer DM, Leske MC, Bullimore MA, Bailey IL, et al. The Lens Opacities Classification System III. Arch Ophthalmol. 1993;111(6):831-6.
8. Mangione CM, Lee PP, Gutierrez PR, Spritzer K, Berry S, Hays RD. Development of the 25-list-item National Eye Institute Visual Function Questionnaire. Arch Ophthalmol. 2001;119(7):1050-8.
9. Luján Paredes S, Pizango Malqui O, Alburquerque Duglio M, Valenzuela Tito M, Mayta-Tristán P. Variación de la función visual y calidad de vida luego de cirugía de catarata por facoemulsificación con implante de lente intraocular. Rev Mex Oftalmol. 2014;88(4): 176-81.
10. Elliott DB, Situ P. Visual acuity versus letter contrast sensitivity in early cataract. Vision Res. 1998;38(13):2047-52.
11. Stifter E, Sacu S, Thaler A, Weghaupt H. Contrast acuity in cataracts of different morphology and association to self-reported visual function. Invest Ophthalmol Vis Sci. 2006;47(12):5412-22.
12. Cheng CY, Yen MY, Chen SJ, Kao SC, Hsu WM, Liu JH. Visual acuity and contrast sensitivity in different types of posterior capsule opacification. J Cataract Refract Surg. 2001;27(7):1055-60.
13. Owsley C, Stalvey BT, Wells J, Sloane ME, McGwin G. Visual risk factors for crash involvement in older drivers with cataract. Arch Ophthalmol Chic Ill 1960. 2001;119(6):881-7.
14. Stifter E, Sacu S, Weghaupt H. Functional vision with cataracts of different morphologies: comparative study. J Cataract Refract Surg. 2004;30(9):1883-91.
15. Datta S, Foss AJE, Grainge MJ, Gregson RM, Zaman A, Masud T, et al. The importance of acuity, stereopsis, and contrast sensitivity for health-related quality of life in elderly women with cataracts. Invest Ophthalmol Vis Sci. 2008;49(1):1-6.
16. Ishii K, Kabata T, Oshika T. The impact of cataract surgery on cognitive impairment and depressive mental status in elderly patients. Am J Ophthalmol. 2008;146(3):404-9.
17. Cabezas-León M, Gracia-San Román J, García-Caballero J, Morente-Matas P. Calidad de vida en pacientes intervenidos de catarata. Arch Soc Esp Oftalmol. 2005;80(8):449-56.
18. Castells X, Comas M, Alonso J, Espallargues M, Martínez V, García-Arumí J, et al. In a randomized controlled trial, cataract surgery in both eyes increased benefits compared to surgery in one eye only. J Clin Epidemiol. 2006;59(2):201-7.

Permanyer

Check for updates

ARTÍCULO ORIGINAL

Hallazgos en la angiografía por tomografía de coherencia óptica en pacientes mexicanos con telangiectasias maculares tipo 2

Optical coherence tomography angiography findings in macular telangiectasia type 2 in Mexican patients

Paola Brito-Sandoval y Sergio Rojas-Juárez*

Departamento de Retina y Vítreo, Fundación Hospital Nuestra Señora de la Luz, Institución de Asistencia Privada, Ciudad de México, México

Resumen

Objetivo: *Describir por medio de la angiografía por tomografía de coherencia óptica (OCT-A) las características de los capilares perifoveales, plexos afectados y cambios de la retina neurosensorial en telangiectasias maculares idiopáticas y ver su relación con la agudeza visual.* **Método:** *Estudio descriptivo y analítico, donde se realizaron OCT-A Heidelberg en pacientes diagnosticados con telangiectasias maculares tipo 2.* **Resultados:** *Se estudiaron 43 ojos de 24 pacientes adultos. Edad promedio 60 años. El 80% bilateral. Pacientes diabéticos con agudeza visual significativamente peor ($p < 0.05$). Según los cambios vasculares, se encontró en estadio 1 el 21%, en el 2 el 38%, en 3 el 32% y en el 4 el 9%. La localización más frecuente de los cambios vasculares en la OCT-A con respecto a la fóvea fueron temporales (63%), seguidos por superiores (19%). No hay relación entre cuadrante y agudeza visual ($p = 0.25$). La afección más frecuente fue el plexo profundo (94%). La morfología de los vasos en el sitio de la lesión fue un engrosamiento discreto, dilataciones, y en el 33% de los casos se observaron lesiones aneurismáticas, neovascularizaciones, en el 21% (el 55% de ellas fueron subclínicas y únicamente detectadas con OCT-A). No se encontró relación entre el grosor macular y la agudeza visual ($p = 0.29$).* **Conclusiones:** *Encontramos pacientes en los diferentes estadios de la enfermedad. El 21% presentó enfermedad avanzada con neovascularización y el 55% presentó neovascularización subclínica, no detectable en fluorangiografía y OCT regular. El OCT-A es el estudio ideal para diagnosticar esta entidad sin necesidad de otros estudios.*

Palabras clave: *Idiopática. Mácula. Telangiectasias. Tomografía de coherencia óptica.*

Abstract

Purpose: *To describe the characteristics of perifoveal capillaries, the plexuses involved and changes of the neurosensory retina in idiopathic macular telangiectasia using optical coherence tomography angiography (OCT-A) and correlate these findings with visual acuity.* **Method:** *Descriptive and analytical study. Heidelberg OCT-A was performed in patients diagnosed with Type 2 macular telangiectasia.* **Results:** *A total of 43 eyes of 24 adult patients were studied. Average age was of 60 years, and 80% of the cases were bilateral. Diabetic patients had significantly worse visual acuity ($p < 0.05$). Regarding vascular changes, we found 21% in Stage 1, 38% in Stage 2, 32% in Stage 3 and 9% in Stage 4. The most frequent location*

Correspondencia:
*Paola Brito-Sandoval
Ezequiel Montes, 135
Col. Tabacalera, Del. Alcaldía Cuauhtémoc
C.P. 06030, Ciudad de México, México
E-mail: polabs_1@hotmail.com

Fecha de recepción: 19-06-2019
Fecha de aceptación: 25-11-2019
DOI: 10.24875/RMO.M20000108

Disponible en internet: 01-03-2020
Rev Mex Oftalmol. 2020;94(2):77-82
www.rmo.com.mx

0187-4519/© 2019 Sociedad Mexicana de Oftalmología. Publicado por Permanyer. Este es un artículo *open access* bajo la licencia CC BY-NC-ND (http://creativecommons.org/licenses/by-nc-nd/4.0/).

of vascular changes by OCT-A with respect to the fovea was temporal (63%), followed by superior (19%). There was no relationship between the affected quadrant and visual acuity (p = 0.25). The deep capillary plexus was affected in 94%. We found discrete thickening, dilated vessels and aneurysmal lesions. Twenty-one percent had neovascularization, 55% of these were subclinical and only detected by OCT-A. No relationship was observed between macular thickness and visual acuity (p = 0.29). **Conclusions:** *We found patients in different stages of the disease; 21% had advanced disease with neovascularization and 55% had subclinical neovascularization, not detectable by fluorescein angiography and regular OCT. OCT-A is the ideal study to diagnose this disorder without the need for further studies.*

Key words: *Idiopathic. Macular. Telangiectasia. Optical coherence tomography.*

Introducción

Las telangiectasias maculares (MacTel) se caracterizan por anormalidades en los capilares del polo posterior. Hay dos formas bien definidas: las de tipo 1, congénitas o del desarrollo, usualmente unilaterales, son telangiectasias aneurismáticas y pueden ser parte de la enfermedad de Coats; y las de tipo 2, adquiridas del adulto, son usualmente bilaterales y también llamadas *telangiectasias yuxtafoveolares*[1].

Las MacTel tipo 2 son una condición degenerativa con alteración de los capilares maculares y atrofia de la retina neurosensorial de etiología idiopática. Su prevalencia se ha reportado entre el 0.06 y el 0.1%, y la edad promedio de presentación es de 63 años[1,2].

Las lesiones vasculares comienzan temporal a la mácula y subsecuentemente afectan la fóvea. Se afecta el plexo superficial y profundo.

Histopatológicamente, se ha encontrado pérdida de las células de Müller perifoveales y en los capilares retinianos hay proliferación de la membrana basal hacia el lumen, reducción del número de pericitos y áreas focales de disrupción de células endoteliales[3].

Evidencias recientes apuntan a un rol central de las células de Müller. Los cambios encontrados en la autofluorescencia y la tomografía de coherencia óptica (OCT) preceden a los cambios vasculares en la fluorangiografía retiniana (FAR)[4].

En la FAR se observan capilares dilatados y ectásicos. Las zonas de hiperfluorescencia por fuga de contraste no se correlacionan con edema macular. Mansour, et al. describieron que la zona avascular foveal está aumentada significativamente en pacientes con MacTel tipo 2 y que la neovascularización subretiniana se desarrolla cerca de las zonas con migración de pigmento[5].

En la OCT observamos asimetría en la depresión foveal y disrupción de la unión de los segmentos externos/internos de los fotorreceptores. Esta pérdida de fotorreceptores es previa a la aparición de los cambios capilares en la angiografía. Cuando progresa, se observan cavitaciones hiporreflécticas en la retina interna que se describen como agujeros pseudolamelares maculares. Estas progresan hacia la retina externa y provocan adelgazamiento de la mácula y atrofia[6].

La angiografía por OCT (OCT-A) provee una evaluación tridimensional de la retina neurosensorial y la vasculatura retiniana, y nos permite un mapeo de los plexos vasculares no invasivo[7]. Por ello, un estudio combinado como la OCT-A sería ideal para estudiar las telangiectasias maculares tipo 2.

Se han descrito cinco estadios de la enfermedad según Gass[8], y se describen las características por OCT-A. En el estadio 1 se encuentran vasos telangiectásicos profundos localizados temporal a la zona avascular foveal (ZAF). En el estadio 2 se afectan los plexos superficial y profundo, hay una pérdida de densidad vascular e irregularidad en los capilares. En el estadio 3 la ZAF es irregular, hay invasión vascular al epitelio pigmentario de la retina (EPR). En el estadio 4 hay distorsión y arrastramiento vascular y ya se puede visualizar vascularización subretiniana. En el estadio 5 hay pérdida severa de la densidad vascular y membrana fibrovascular disciforme[9].

En este estudio se reportan las características morfológicas de los capilares perifoveales, los plexos vasculares afectados y los cambios de la retina neurosensorial observados en la OCT-A en pacientes con MacTel tipo 2.

Adicionalmente se analizó si alguna de las variables encontradas en la OCT-A tiene correlación con la agudeza visual.

Metodología

Se trata de un estudio descriptivo, analítico y transversal donde se realizaron OCT-A en pacientes adultos (>18 años) diagnosticados con telangiectasias maculares tipo 2 mediante FAR, OCT o ambos. Se describieron los hallazgos encontrados en las imágenes y se analizaron para determinar si estos hallazgos tenían relación con la agudeza visual. Así mismo se determinó si los datos demográficos influían en la agudeza visual o en el estadio de la enfermedad.

Se utilizó el equipo OCT Spectralis módulo OCT-A (Heidelberg Engeenering, Alemania) para la toma de OCT-A.

A todos los pacientes se les realizó el estudio en ambos ojos, escaneo de 3 x 3 mm con un corte horizontal a nivel de la fóvea. Las imágenes fueron analizadas por ambos autores del presente estudio.

Únicamente se incluyeron pacientes con retinopatía diabética no proliferativa leve o moderada y sin afección macular secundaria a esta patología.

Se descartaron pacientes con patología vascular retiniana o macular por alguna otra causa.

Resultados

Se obtuvieron imágenes de OCT-A de 48 ojos de 24 pacientes con previo diagnóstico de MacTel tipo 2. Solo 43 ojos presentaron cambios consistentes con la patología tanto en la clínica como en FAR, OCT y OCT-A. El 70% fueron mujeres. El promedio de edad fue de 60 años (46 a 77 años). Se analizó si la edad se relacionaba con un estadio más avanzado de la enfermedad, pero no se encontró una correlación significativa ($p = 0.13$).

Como enfermedades sistémicas, el 45% padece hipertensión arterial sistémica (HAS) y el 29%, diabetes *mellitus* tipo 2 (DM2); el resto niega patologías sistémicas. De los pacientes diabéticos, únicamente tres pacientes presentaban retinopatía diabética no proliferativa leve sin edema macular diabético, en el resto no se encontraron datos de retinopatía diabética.

Se analizaron estas comorbilidades y se observó que los pacientes diabéticos presentaban una agudeza visual significativamente peor ($p < 0.05$) que los pacientes con hipertensión arterial o sin patología sistémica.

Clínicamente, en el 100% de los ojos se observaron cambios hipopigmentados perifoveales; en el 35% de los ojos se observó una coloración grisácea perifoveolar, y el en 10% se observó un engrosamiento del área macular secundario a líquido subretiniano.

La agudeza visual promedio medida en LogMAR fue de 0.3, lo que equivale a 20/40 en la cartilla de Snellen (Tabla 1).

Tabla 1. Agudeza visual mejor corregida (AVMC)

AVMC	Número	%
20/20-20/40	25	58
20/50-20/80	14	32
< 20/100	4	10

Hallazgos en la angiografía por tomografía de coherencia óptica

El 80% de los pacientes presentaron cambios en la OCT-A bilateral y el 20%, en la unilateral.

Nueve ojos (21%) presentaron neovascularización coroidea. Cuatro pacientes presentaron membrana neovascular franca, a los que se les indicó terapia con antiangiogénico intravítreo. Los cinco ojos restantes (55%) presentaron neovascularización subclínica, ya que no se observaron datos de neovascularización por clínica, OCT ni FAR, solo se detectó en la capa avascular de la OCT-A (en estos pacientes se descartaron artefactos). Los pacientes con neovascularización subclínica no presentaban mayor afección visual (LogMAR 0.3) (Figs. 1 y 2).

También se tomó en cuenta la localización de los cambios vasculares en la OCT-A con respecto a la fóvea: el 63% (27) fueron en el cuadrante temporal, el 19% (8), en el superior, el 12% (5), en el nasal, y el 6% (3), en el inferior. Se analizó si la agudeza visual y el estadio se relacionaba con el cuadrante afectado, pero no se observó una correlación estadísticamente significativa ($p = 0.25$ y $p = 0.31$, respectivamente).

El plexo vascular más afectado fue el profundo, en un 94%. En el 35% de los pacientes se logró visualizar vasos en ángulo recto (Fig. 3). Las características morfológicas que observamos en los vasos afectados fueron: un engrosamiento con dilataciones focales y, solo en el 33%, lesiones aneurismáticas con morfología (Fig. 3).

Según el estadiaje por OCT-A se encontró: el 21% en estadio 1, el 38% en estadio 2, el 32% en estadio 3 y el 9% en estadio 4. No se presentaron pacientes con características del estadio 5.

Los hallazgos más comunes en la retina neurosensorial por imagen de OCT macular fueron: puntos hiperrefléctico en el 86%, discontinuidad complejo Bruch/EPR y línea elipsoide en el 81%, cavitaciones en el 54% y neovascularización coroidea en el 9% con engrosamiento macular por líquido intrarretiniano (Fig. 4). El grosor macular central (GMC) promedio fue de 236 um y no se encontró una relación significativa entre este y la agudeza visual ($p = 0.29$).

Discusión

En el Proyecto de MacTel, el estudio más grande de telangiectasias tipo 2, se encontró que los factores sistémicos más frecuentemente asociados son la diabetes

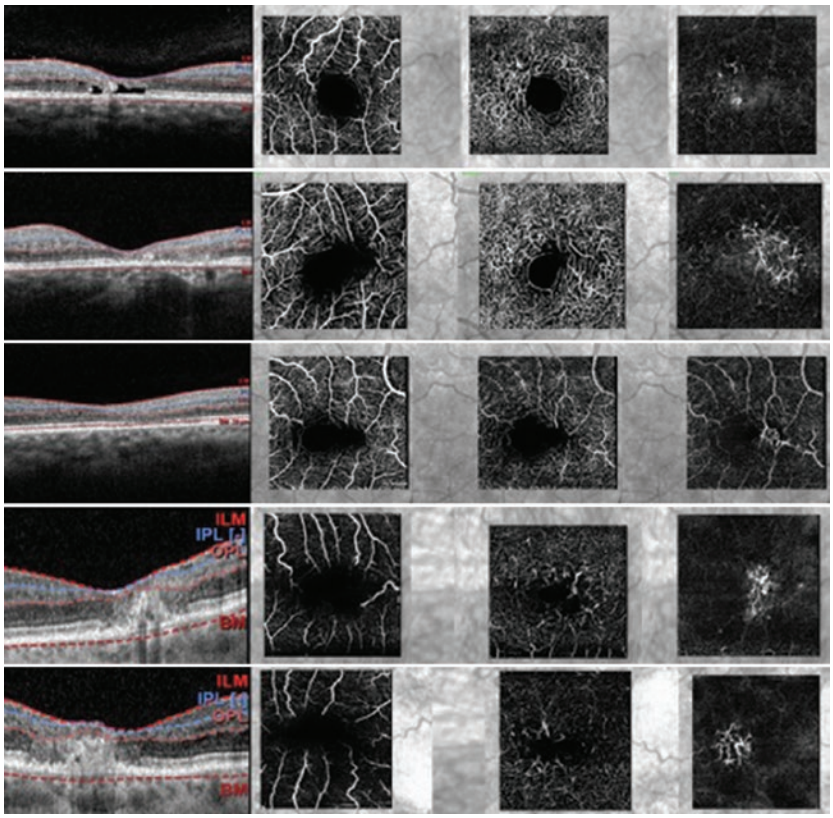

Figura 1. Imágenes de angiografía por tomografía de coherencia óptica de cinco pacientes con neovascularización evidenciada en el plexo avascular. La primera columna son imágenes de corte central macular, la segunda del plexo vascular superficial, la tercera del plexo profundo y la cuarta de la capa avascular.

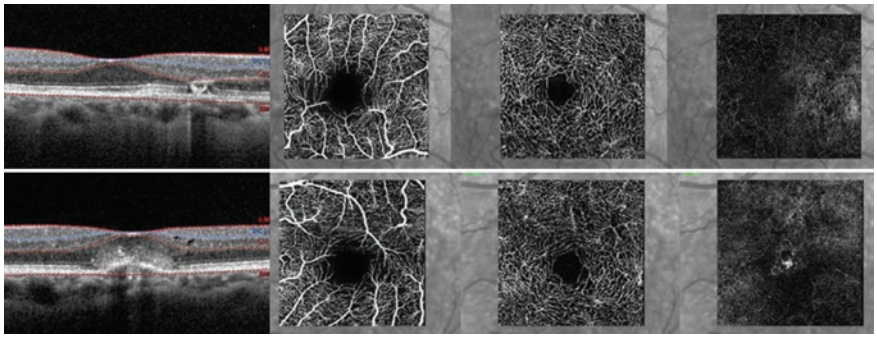

Figura 2. Imagen superior: angiografía por tomografía de coherencia óptica (OCT-A) del ojo derecho, plexo superficial con disminución de la densidad vascular leve, en el plexo profundo se observan vasos telangiectásicos perifoveales. Imagen inferior: OCT-A del ojo izquierdo, en el plexo superficial y profundo vasos telangiectásicos, pérdida de densidad vascular y en la capa avascular neovascularización.

(28%) y la hipertensión arterial (52%)[10]. En nuestro estudio pudimos observar que los pacientes con DM2 presentaban una agudeza visual significativamente peor que los pacientes con HAS o sin comorbilidades sistémicas. Podemos pensar que esto se atribuye al daño vascular que tienen de base los pacientes con DM2.

La edad no se determinó como un factor de riesgo para presentar una enfermedad más avanzada, ya que no existió correlación significativa.

Los hallazgos patológicos en su mayoría fueron bilaterales (80%). Se observó una presentación asimétrica en general. Creemos que el 20% de los pacientes que

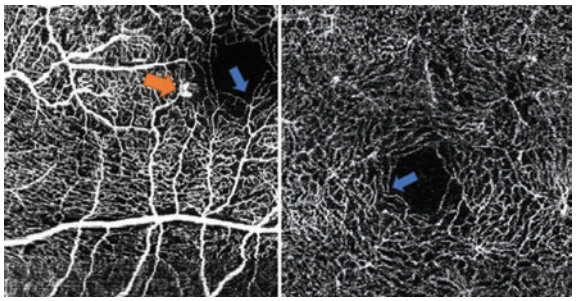

Figura 3. A la izquierda, angiografía por tomografía de coherencia óptica con lesión vascular temporal a la fóvea. Se observa lesión aneurismática en el plexo superficial (flecha naranja). Ambas imágenes con vasos en ángulo recto (flecha azul).

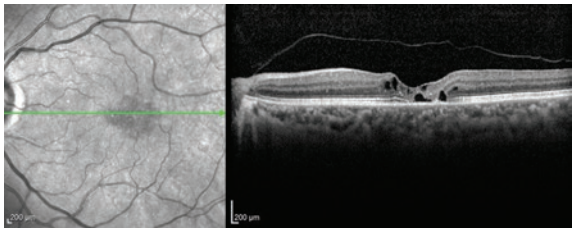

Figura 4. Características de retina neurosensorial. Se observan puntos hiperreflécticos, cavitaciones intrarretinianas, pérdida de la continuidad en la línea elipsoide y alteraciones del EPR.

solo presentaron cambios consistentes con MacTel tipo 2 (clínicamente, por OCT, FAR y OCT-A) en un solo ojo se debe a la asimetría de presentación de la enfermedad y no a una variedad unilateral del MacTel tipo 2.

La agudeza visual fue buena en general (20/40). Esto sorprende en MacTel tipo 2, ya que, en otras patologías donde la línea elipsoide se encuentra dañada, las agudezas visuales suelen ser peores.

En el Proyecto MacTel se reportó una prevalencia de neovascularización del 2% en las fotografías de fondo de ojo. Otro estudio más reciente encontró en las OCT-A invasión vascular en la retina externa y neovascularización en 9 de los 14 ojos estudiados[11]. En nuestro estudio, con el análisis de OCT-A, se encontró neovascularización en el 21%. El 55% de estos pacientes presentaron neovascularización subclínica (solo en la OCT-A) y no se les ofreció tratamiento antiangiogénico, se mantienen en vigilancia estrecha.

Los cambios vasculares en su mayoría se presentaban en el área temporal y superior con respecto a la fóvea. No encontramos correlación en cuanto al cuadrante afectado y la agudeza visual.

Encontramos una presentación de la enfermedad en los diferentes estadios. El estadio más frecuente fue el 2, seguido del estadio 3 (38 y 32%, respectivamente).

Cabe recalcar que no se trata de una enfermedad meramente vascular. Ya se ha descrito que los cambios vasculares, en ocasiones, no son la característica prominente, sobre todo en estadios tempranos de la enfermedad. Gass describió cambios en la OCT, como agujeros lamelares, y en el electrorretinograma, una respuesta reducida de los conos antes de encontrar los cambios vasculares, lo cual refuerza la teoría de que la anormalidad primaria se encuentra en la retina neural y las células de Müller[12]. La anomalía más frecuente en la retina neurosensorial en nuestra serie de casos fue la pérdida de continuidad en la línea elipsoide y alteraciones de capas hiperreflécticas externas, puntos hiperreflécticos y cavitaciones. Los puntos hiperreflécticos nos sugieren una migración de células que intentan reparar el daño y un probable componente degenerativo más que vascular, ya que en otras patologías, como la retinosis pigmentaria, estos puntos se han descrito como lipoproteínas extravasadas, macrófagos y células del EPR que migran. Quizá los cambios vasculares sean secundarios al daño de la retina neurosensorial[13]. Apoyamos esta teoría con los estudios de nuestros pacientes, donde los cambios de la retina neurosensorial eran más evidentes que los cambios vasculares de OCT-A.

Heeren, et al. observaron que la agudeza visual no es necesariamente la mejor medida del deterioro funcional. Ellos midieron la agudeza visual y la microperometría. De 71 pacientes, el 58% de los ojos la microperimetría demostraba aumento en el escotoma o un nuevo escotoma absoluto. En cambio, solo el 17% de estos pacientes tenía disminución de la agudeza visual de más de dos líneas[14].

Finger, et al. reportaron que la pérdida sensitiva parafoveal se asociaba a dificultad para la lectura a pesar de una fijación central estable[15].

Runkle, et al. realizaron OCT-A en 14 ojos y observaron una disminución del 50% en la densidad vascular con respecto a los controles, pero concluyeron que la disminución de la densidad vascular no se correlacionaba con la agudeza visual. También midieron el grosor de la zona elipsoide y el EPR, y vieron que era significativamente menor con relación a los controles y que este daño si se relacionaba a una menor agudeza visual[16].

MacTel tipo 2 es una enfermedad subdiagnosticada, sobre todo en etapas tempranas, debido a que los cambios no son muy evidentes en la exploración y no causan una baja visual importante. En etapas tardías

también es difícil su diagnóstico por su semejanza con la degeneración macular relacionada a la edad.

Charbel, et al. describieron que el grosor macular central se encontraba disminuido a expensas de contracción y atrofia de las capas externas de la retina; y que este factor se asociaba con datos de progresión de la enfermedad[17]. Nosotros no encontramos correlación significativa entre el GMC y la agudeza visual.

En nuestro estudio evidenciamos la utilidad de la OCT y su modalidad de OCT-A, ya que esta nos puede demostrar cambios discretos e iniciales en la evolución de la enfermedad, en especial para evidenciar neovascularización temprana, a los cuales se les debe realizar una vigilancia más estrecha. No creemos necesarios estudios con contraste como la fluorangiografía en el diagnóstico de MacTel tipo 2, ya que no nos ofrece información adicional a la que nos brinda el OCT-A.

Conclusiones

La MacTel tipo 2 es una patología compleja. La OCT-A nos muestran los cambios característicos en la retina neurosensorial y en los diferentes plexos capilares, sin la necesidad de otros estudios. La mayoría de los pacientes tienen una agudeza visual mejor a 20/40. La mayoría se encuentran en un estadio 2 y 3 según los hallazgos por OCT-A. No encontramos relación entre nuestras variables y la agudeza visual de los pacientes con este diagnóstico. Los pacientes diabéticos con MacTel tipo 2 presentan peores agudezas visuales. Los datos patológicos son más evidentes en la retina neurosensorial que los cambios vasculares, lo que apoya un origen celular con afección vascular secundaria. Así mismo, la OCT-A es el estudio ideal para detectar neovascularización temprana en esta patología. Los biomarcadores en OCT-A son difíciles de determinar para el pronóstico visual.

Conflicto de intereses

Todos los autores declaran la inexistencia de conflicto de intereses.

Financiación

Los autores declaran que no recibieron financiación para esta publicación.

Responsabilidades éticas

Protección de personas y animales. Los autores declaran que para esta investigación no se han realizado experimentos en seres humanos ni en animales.

Confidencialidad de los datos. Los autores declaran que han seguido los protocolos de su centro de trabajo sobre la publicación de datos de pacientes.

Derecho a la privacidad y consentimiento informado. Los autores han obtenido el consentimiento informado de los pacientes y/o sujetos referidos en el artículo. Este documento obra en poder del autor de correspondencia.

Bibliografía

1. Klein R, Blodi B, Meuer S Myers CE, Chew EY, Klein BE. The prevalence of macular telangiectasia type 2 in the Beaver Dam Eye study. Am J Ophtalmol. 2010;150:55-62.
2. Sallo F, Leung I, Mathenge W, Kyari F, Kuper H, Gilbert CE, et al. The prevalence of type 2 idiopathic macular telangiectasias in two African populations. Opthalmic Epidemiol. 2012;19:185-9.
3. Green W, Quigley H, De la Cruz Z, Cohen B. Parafoveal retinal telangiectasias. Light and electron microscopy studies. Trans Ophthalmol Soc UK. 1980;100:162-70.
4. Gass JD. Müller cell cone, an overlooked part of the anatomy of the fovea centralis: Hypotheses concerning its role in the pathogenesis of macular hole and retinoschisis. Arch Opthalmol 1999;117:660-73.
5. Mansour A, Schachat A. Foveal avascular zone in idiopathic parafoveal telangiectasia. Ophthalmologica. 1993;207:9-12.
6. Gupta V, Gupta A, Dogra M, Agarwal A. Optic coherence tomography findings in group 2ª idiopathic yuxtafoveolar telangiectasias. Ophthalmic Surg Laser Imaging. 2005;36:482-6
7. De Carlo T, Romano A, Waheed N, Duker J. A review of optical coherence tomography angiography (OCTA). Int J Retin Vitr. 2015;1(1):5.
8. Gass J, Blodi B. Idiopathic juxtafoveal telangiectasis. Update of classification and follow-up study. Ophthalmology. 1993;100:1536-46.
9. Thorell W, Zhang Q, Huang Y, An L, Durbin MK, Laron M, et al. Swept-Source OCT Angiography of Macular Telangiectasia Type 2, Ophthalmic Surgery, Lasers, and Imaging Retina. 2014;45(5):369-80.
10. Clemons T, Gillies M, Chew E, Bird AC, Peto T, Figueroa MJ, et al. Baseline characteristics of participants in the natural history study of macular telangiectasia MacTel Project Report No.2. Ophthalmic Epidemiol. 2010;17:66-73.
11. Spaide R, Klancnik J, Cooney M. Retinal Vascular Layer in Macular Telangiectasias Type 2 Imaged by Optical Coherence Tomographic Angiography. JAMA Ophthalmol. 2015;133(1):66-73.
12. Gass JDM. Histological study presumed parafoveal telangiectasia. Retina 2000;20:266-7.
13. Kuroda M, Hirami Y, Hata M, Mandai M, Takahashi M, Kurimoto Y. Intraretinal hyperreflective foci on spectral-domain optical coherence tomographic images of patients with retinitis pigmentosa. Clin Ophthalmol. 2014;8:435-40.
14. Heeren TF, Clemons T, Scholl HP, Bird AC, Holz FG, Charbel Issa P. Progression of visión loss in macular telangiectasias type 2. Invest Ophthalmol Vis Sci. 2015;56:3905-12.
15. Finger R, Charbel Issa P, Fimmers R, Holz FG, Rubin GS, Scholl HP. Reading performance is reduced by parafoveal escotomas in macular telangiectasia type 2. Invest Ophthalmol Vis Sci. 2009;50:1366-70.
16. Runkle AP, Kaiser PK, Srivastava SK, Schachat AP, Reese JL, Ehlers JP. OCT Angiography and Ellipsoid Zone Mapping of Macular Telangiectasia Type 2 From AVATAR Study. Invest Ophthalmol Vis Sci. 2017;58:3683-9.
17. Charbel Issa P, Gillies MC, Chew EY, Bird AC, Heeren TF, Peto T, et al. Macular telangiectasias type 2. Prog Retin Eyes Res 2013;34:49-77.

Revista Mexicana de Oftalmología

Permanyer

Check for updates

ARTÍCULO ORIGINAL

Incidencia de complicaciones de la cirugía de extracción del lentículo por incisión pequeña (SMILE)

Incidence of complications of Small Incision Lenticule Extraction (SMILE)

Samuel J. Avalos-Lara, Cristina Pacheco-del Valle, Oscar Baca-Lozada, Elisa D. Alegría-Gómez, Oscar Fernández-Vizcaya y Regina Velasco-Ramos*

Departamento de Alta Especialidad en Córnea y Cirugía Refractiva, Fundación Hospital Nuestra Señora de la Luz, IAP, Ciudad de México, México

Resumen

Objetivo: *Conocer las complicaciones y la incidencia en la curva de aprendizaje de la técnica quirúrgica de extracción del lentículo por incisión pequeña (SMILE).* **Material y métodos:** *Estudio prospectivo, descriptivo y observacional. Se estudiaron las complicaciones intraoperatorias y postoperatorias de los pacientes sometidos a cirugía refractiva con la técnica quirúrgica de SMILE por femtosegundo, de enero de 2015 a enero de 2018, en la Fundación Hospital Nuestra Señora de la Luz. Para la cirugía se utilizó la plataforma VisuMax® de Zeiss®. Se realizó el análisis estadístico en la plataforma Excel.* **Resultados:** *Se estudiaron 526 ojos de 263 pacientes sometidos a cirugía refractiva con técnica quirúrgica SMILE. Las complicaciones transoperatorias se observaron en 70 de los 526 ojos. La principal complicación fue dificultad para extraer el lentículo, 27 ojos (5.13%), seguido de abrasión epitelial, 15 ojos (2.85%), desgarro de la incisión, 12 ojos (2.28%), pérdida de la succión, 7 ojos (1.33%), ruptura del lentículo, 4 ojos (0.76%), black spot, 4 ojos (0.76%) y hemorragia en interfase, 1 ojo (0.19%). Todas las complicaciones se resolvieron de manera transoperatoria.* **Conclusiones:** *La técnica quirúrgica SMILE es segura, con excelentes resultados en la agudeza visual final.*

Palabras clave: *Cirugía refractiva. SMILE. Complicaciones.*

Summary

Purpose: *To summarize the complications and their incidence in the learning curve of the "small incision lenticule extraction (SMILE)" surgical technique.* **Material and methods:** *Prospective, descriptive and observational study. We evaluated the intraoperative and postoperative complications of patients undergoing SMILE refractive surgery with femtosecond laser from January 2015 to January 2018 at the Hospital Nuestra Señora de la Luz, Mexico. The platform used for surgery was the VisuMax by Zeiss. Statistical analysis was performed with Excel.* **Results:** *526 eyes of 263 patients undergoing "SMILE" refractive surgery were studied. Intraoperative complications were observed in 70 of 526 eyes. The main complication was difficult lenticular extraction in 27 eyes (5.13%), epithelial abrasion in 15 eyes (2.85%), incision tear 12 in eyes (2.28%), lost vacuum in 7 eyes (1.33%), incomplete lenticule removal in 4 eyes (0.76%), black spot in 4 eyes (0.76%) and wound bleeding in 1 eye (0.19%). All complications were resolved intraoperatively.* **Conclusions:** *SMILE surgical technique is safe, showing excellent results in final visual acuity.*

Key words: *Refractive surgery. Small incision lenticule extraction. Complications.*

Correspondencia:
*Samuel J. Avalos-Lara
Ezequiel Montes, 135
Col. Tabacalera, Del. Alcaldía Cuauhtémoc
C.P. 06030, Ciudad de México, México
E-mail: josue.27al@gmail.com

Fecha de recepción: 28-06-2018
Fecha de aceptación: 16-12-2019
DOI: 10.24875/RMO.M20000109

Disponible en internet: 01-03-2020
Rev Mex Oftalmol. 2020;94(2):83-89
www.rmo.com.mx

0187-4519/© 2019 Sociedad Mexicana de Oftalmología. Publicado por Permanyer. Este es un artículo *open access* bajo la licencia CC BY-NC-ND (http://creativecommons.org/licenses/by-nc-nd/4.0/).

Introducción

La cirugía refractiva es un proceso electivo donde el paciente busca mejorar su visión mediante procedimientos quirúrgicos[1]. La cirugía de extracción del lentículo por incisión pequeña (SMILE, por sus siglas en inglés, *small incision lenticle extraction*) consiste en crear un lentículo dentro de una córnea intacta, y posteriormente removerla mediante una pequeña incisión, típicamente menor a 4 mm de tamaño[2]. La cirugía de SMILE ofrece la ventaja de que no requiere hacer un colgajo (*flap*), por lo que crea una mínima disrupción de la arquitectura del estroma anterior[3].

Se requiere del láser femtosegundo VisuMax® (Carl Zeiss Meditec, Jena, Germany), el cual fue introducido en el año 2007[4]. La interfase posterior del estroma lenticular es creada primero usando una dirección de periferia al centro *(out-to-in),* seguida de la interfase anterior del lentículo, usando una dirección del centro a la periferia *(in-to-out).* Finalmente se realiza una incisión de 2 a 4 mm, usualmente en el cuadrante superotemporal. Posteriormente, bajo microscopio se lleva a cabo la separación y extracción del lentículo[5].

Son muy pocos los estudios en los que se reportan complicaciones relacionadas con la cirugía SMILE. Ivarsen, et al. realizaron un estudio donde se realizaron 1,800 procedimientos SMILE. Las complicaciones transoperatorias más frecuentes fueron: abrasiones epiteliales, dificultades de la extracción del lentículo y desgarros pequeños de la incisión, mientras que las complicaciones postoperatorias más frecuentes fueron haze corneal, inflamación de interface, irregularidad de la topografía corneal[6]. Al ser una técnica que únicamente afecta el estroma posterior, hay una mayor preservación del plexo nervioso subbasal corneal, lo que disminuye el riesgo de presentar ojo seco como complicación postoperatoria a largo plazo[7]. Otra complicación reportada es el residuo lenticular que produce astigmatismo irregular, que puede ser tratada eficazmente usando queratectomía epitelial fototerapéutica (PTK)[8,9].

La cirugía SMILE actualmente está limitada para usarse en pacientes con miopía de hasta –10.00 dioptrías con errores cilíndricos de hasta –6.00 dioptrías[10]. Sin embargo, esta cirugía ha demostrado que no existen cambios significativos en el equivalente esférico tras 5 años de seguimiento[11]. La cirugía SMILE ha demostrado resultados cercanamente idénticos a los obtenidos con cirugía LASIK (*Laser Assisted in SItu Keratomileusis*, por sus siglas en inglés)[12].

Objetivo

El objetivo de este estudio es conocer las complicaciones transoperatorias y postoperatorias presentadas en pacientes sometidos a cirugía electiva refractiva tipo SMILE, así como su incidencia. Asimismo, comparar la incidencia de complicaciones transoperatorias y postoperatorias que se presentan en la Fundación Hospital Nuestra Señora de la Luz con la de la literatura.

Métodos

Se llevó a cabo un estudio prospectivo, descriptivo y longitudinal. Se estudiaron las complicaciones transoperatorias y postoperatorias de los pacientes sometidos a cirugía refractiva con técnica quirúrgica de SMILE por femtosegundo, de enero de 2015 a enero de 2018, en el Departamento de Córnea y Cirugía Refractiva de la Fundación Hospital Nuestra Señora de la Luz. La plataforma para la cirugía es VisuMax® de Zeiss®. Se incluyeron pacientes mayores de 18 años, pacientes sin patología ocular, topografía corneal normal, espesor corneal mayor a 500 micras y defecto refractivo miópico simple o astigmatismo miópico compuesto. La técnica quirúrgica se realizó con anestesia tópica, se creó un lentículo con diámetro de 6.5 mm a una profundidad de 120 micras y una incisión corneal de 4 mm. El lentículo se disecó y posteriormente se retiró, se irrigó con solución salina balanceada para extraer detritus y finalmente se aplicó antibiótico (gatifloxacino 0.3%) y antiinflamatorio esteroideo (prednisolona 1%). Se comparó la incidencia de complicaciones presentadas durante tres años consecutivos con la reportada en la literatura.

Resultados

Se incluyeron 526 ojos de 263 pacientes. Las complicaciones transoperatorias se observaron en 70 de los 526 ojos. La principal complicación fue dificultad para extraer el lentículo, 27 ojos (5.13%), seguida de abrasión epitelial, 15 ojos (2.85%), desgarro de la incisión, 12 ojos (2.28%), pérdida de la succión, 7 ojos (1.33%), ruptura del lentículo, 4 ojos (0.76%), *black spot,* 4 ojos (0.76%) y hemorragia en interfase, 1 ojo (0.19%) (Tabla 1 y Fig. 1). Todas las complicaciones se resolvieron de manera transoperatoria. En cuanto a los pacientes con pérdida de la succión, en dos de ellos se realizó incisión de manera manual, en los 5 ojos restantes se reprogramó su cirugía refractiva 3 meses después.

En 122 ojos se demostraron hallazgos postquirúrgicos mediante biomicroscopia desde el día 1 hasta el

Tabla 1. Muestra las complicaciones transoperatorias con el porcentaje de incidencia de acuerdo al número de complicaciones (n) y el porcentaje del total (%) de los casos

Complicaciones, (n = 526)	n	%
Dificultad para extraer el lentículo	27	5.13%
Abrasión epitelial	15	2.85%
Desgarro de la incisión	12	2.28%
Pérdida de la succión	7	1.33%
Ruptura del lentículo	4	0.76%
Black spot	4	0.76%
Hemorragia interfase	1	0.19%

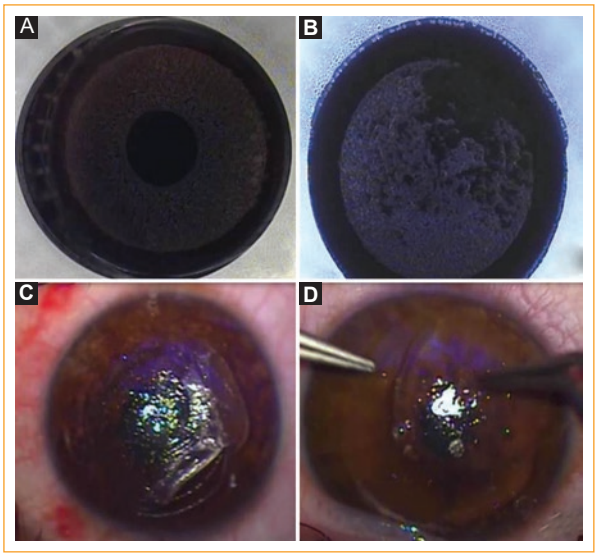

Figura 1. A: *Black spot*. **B:** Pérdida de la succión. **C:** Desgarro de la incisión. **D:** Lentículo incompleto.

Tabla 2. Muestra las complicaciones postoperatorias con el porcentaje de incidencia de acuerdo al número de complicaciones (n) y el porcentaje del total (%) de los casos

Complicaciones, (n = 526)	n	%
Detritus	61	11.59%
Queratopatía punteada superficial	27	5.13%
Queratitis lamelar difusa	9	1.71%
Defecto epitelial	8	1.52%
Haze	8	1.52%
Edema interfase	4	0.76%
Pliegues en la incisión	2	0.38%
Depósitos numulares	1	0.19%
Crecimiento epitelial	1	0.19%
Lentículo interfase	1	0.19%

día 7. Lo más frecuente fue la presencia de detritus, 61 ojos (11.59%), queratopatía punteada superficial, 27 ojos (5.13%), queratitis lamelar difusa, 9 ojos (1.71%), defecto epitelial y haze corneal, 8 ojos (1.52%), edema en interfase, 4 ojos (0.76%), pliegues en la incisión, 2 ojos (0.38%), depósitos numulares, crecimiento epitelial y lentículo en interfase, un caso por cada uno de ellos (0.19%) (Tabla 2).

En las tablas 3 y 4 se resumen las complicaciones transoperatorias y postoperatorias, respectivamente, encontradas en distintas literaturas, incluyendo la incidencia de complicaciones en nuestro hospital.

Los resultados visuales finales se obtuvieron con seguimiento a 2 años en 204 ojos y a 1 año en 322 ojos. Las agudezas visuales finales se dividieron en los siguientes grupos: grupo 1 = mejor de 20/40; grupo 2 = 20/50-20/100; grupo 3 = peor de 20/100.

Se encontró que 524 ojos de 526 (99.61%) sometidos a cirugía refractiva SMILE pertenecían al grupo 1. De estos, 54 ojos presentaron agudeza visual final de 20/15; 373 ojos, de 20/20; 65 ojos, de 20/25; 22 ojos, de 20/30, y únicamente 7 ojos, de 20/40.

En el grupo 2, únicamente se agruparon 2 ojos de 526 (0.38%) con agudeza visual final de 20/50 y 20/80, respectivamente. En el ojo de agudeza visual de 20/50 se presentó subcorrección de −0.75 esfera con +1.00 de cilindro a 135°. En el ojo de 20/80 el paciente se conocía con ambliopía anisometrópica.

Ninguno de los ojos sometidos a cirugía SMILE se incluyó en el grupo 3 (Tabla 5).

Discusión

A pesar de ser uno de los estudios en donde más ojos se incluyeron (3,004 ojos), Wang, et al. reportan una incidencia muy baja de complicaciones transoperatorias, probablemente debido a que los procedimientos se realizaron por un solo cirujano experimentado, a diferencia de nuestra institución donde los oftalmólogos en formación también realizan este tipo de procedimiento[13]. La pérdida de la succión apenas se presentó en 28 casos (0.93%), y fue más frecuente durante la creación del plano anterior. La incidencia puede aumentar debido al nivel de ansiedad que presenta el paciente[14].

Tabla 3. Complicaciones transoperatorias de la cirugía refractiva SMILE comparado con la literatura

	Hospital de la Luz (526 ojos)	Ivarsen, et al.[6] (1,574 ojos)	Ramírez, et al.[17] (160 ojos)	Chee, et al.[14] (340 ojos)	Osman, et al.[15] (3,376 ojos)	Wang, et al.[13] (3,004 ojos)	Chansue, et al.[2] (347 ojos)
Dificultad de la extracción del lentículo	5.13%	1.9%	-	-	-	-	-
Desgarros en la incisión	2.28%	1.8%	16.2%	-	-	0.17%	-
Abrasiones epiteliales	2.85%	6%	-	-	-	-	-
Pérdida de la succión	1.33%	0.8%	11.6%	4.4%	2.1%	0.93%	-
Black spot	0.76%	-	14%	-	-	0.33%	-
Ruptura del lentículo	0.76%	-	-	-	-	0.27%	-
Hemorragia en interfase	0.19%	-	-	-	-	0.93%	-
Perforación de la cara anterior de la córnea	-	0.22%	-	-	-	-	-
Capa de burbuja opaca que impide realizar la incisión	-	-	16.2%	-	-	1.73%	-

Tabla 4. Complicaciones postoperatorias de la cirugía refractiva SMILE comparado con la literatura

	Hospital de la Luz (526 ojos)	Ivarsen, et al.[6] (1,574 ojos)	Ramírez, et al.[17] (160 ojos)	Zhao, et al.[20] (1,112 ojos)	Qiu, et al.[22] (193 ojos)
Detritus	11.59%	-	-	-	-
Queratopatía punteada superficial	5.13%	-	-	-	-
Haze corneal	1.52%	8%	-	-	-
Defecto epitelial	1.52%	-	41.9%	-	-
Disfunción de la película lagrimal	-	5%	-	-	54%
Edema de interface	0.76%	0.3%	-	-	-
Queratitis lamelar difusa	1.71%	-	-	1.6%	-
Residuo lenticular	0.19%	-	-	-	-

SMILE: extracción del lentículo por incisión pequeña.

En otras series, la incidencia de pérdida de la succión por cirugía SMILE es de 2.1 a 4.4%. Su incidencia disminuye con la experiencia adquirida del cirujano en la técnica[14,15]. Puede ocurrir como resultado de diversos factores, como movimientos repentinos del ojo, forzamiento de los párpados durante la aplicación del láser, ingreso de fluido entre el lente de contacto y la córnea, migración de gas y fuerzas compresivas contra el lente de contacto.

Ivarsen, et al (2014) reportan como complicación transoperatoria más frecuente: abrasión epitelial (6%), dificultad de extracción del lentículo (1.9%) y desgarro de la incisión (1.8%)[16]. En nuestro estudio, las complicaciones transoperatorias más frecuentes fueron, en primer lugar, dificultad de extracción del lentículo (5.13%), seguido de abrasión epitelial (2.85%) y desgarro de la incisión (2.28%). Esta diferencia se explica probablemente por la curva de aprendizaje de esta nueva técnica quirúrgica, ya que en nuestro medio se cuenta con apenas 4 años de experiencia de realizarla.

En comparación con otro centro oftalmológico de México, Ramírez, et al (2015) reportan mayor incidencia en complicaciones, y las de mayor frecuencia fueron defecto epitelial (41.9%), desgarro de la incisión (16.2%) y *black spot* (14%)[17]. En el Hospital de la Luz, la incidencia no se correlaciona, presentando en menor incidencia el defecto epitelial (1.52%), desgarro de la incisión (2.28%) y *black spot* (0.76%). A pesar de

Tabla 5. Agudeza visual final de pacientes sometidos a cirugía SMILE con seguimiento de 2 y 1 año

Grupo	Agudeza visual final	n (%)
Grupo 1 Mejor de 20/40 (99.61%)	20/15	54 (10.26)
	20/20	373 (70.91)
	20/25	65 (12.35)
	20/30	22 (4.18)
	20/40	7 (1.33)
Grupo 2 20/50-20/100 (0.38%)	20/50	1 (0.19)
	20/80	1 (0.19)
Grupo 3 Peor de 20/100 (0%)	< 20/100	0 (0)

SMILE: extracción del lentículo por incisión pequeña.

presentar una alta incidencia en defecto epitelial, se trata de una complicación transitoria que no repercute en la agudeza visual. Probablemente, en nuestra institución se tiene una menor incidencia en el desgarro de incisión porque se realiza una incisión ligeramente más grande para retirar el lentículo.

La mayoría de las complicaciones transoperatorias de la cirugía se deben a la inexperiencia del cirujano para reconocer el borde del lentículo. Esto obliga al cirujano a seguir tratando de disecar debajo o encima del lentículo por un periodo prolongado, lo que lleva al aumento en la posibilidad de complicaciones como rotura de la incisión o del lentículo, así como mayor tiempo de cirugía. El reconocimiento apropiado del borde del lentículo facilita la cirugía debido al reconocimiento rápido del lentículo con sus superficies anterior y posterior, acortando así la duración operativa media y minimizando las complicaciones transoperatorias[18].

Las complicaciones postoperatorias más frecuentes fueron detritus (11.59%), queratopatía punteada superficial (5.13%), defecto epitelial y haze (1.52%). Ivarsen, et al. reportan el haze corneal como complicación postoperatoria más frecuente (8%). Las complicaciones postoperatorias son publicadas en mucho menor medida que las transoperatorias. La mayoría de los autores no toman en cuenta el detritus como una complicación postoperatoria, ya que no repercute en la agudeza visual.

El residuo lenticular se presentó solamente en 1 paciente (0.19%). Encontramos solamente un reporte de caso publicado en donde se reporta residuo lenticular por tomografía por coherencia óptica (OCT) 5 meses después del procedimiento quirúrgico. Presentó pérdida de visión de 3 líneas de visión 1 mes después de la operación y, posteriormente, mejoría de la visión de 2 líneas de visión 5 meses después de la operación[19].

La queratitis lamelar difusa fue descrita inicialmente como una complicación temprana por cirugía LASIK, con una incidencia de 0.13 a 18.9%[20]. En el estudio realizado por Zhao, et al., en donde se incluyeron 1,112 ojos de 590 pacientes, se encontró que 18 ojos de 11 pacientes desarrollaron queratitis lamelar difusa, y se reportó una incidencia del 1.6%. En el 77.8% de los casos fue bilateral y en el 22.2% fue unilateral. La incidencia se asocia a un mayor diámetro lenticular y lentículos más delgados, lo que resulta en una base estromal residual más gruesa[21]. En nuestro caso, la incidencia fue discretamente mayor (3.99%), y no es posible asociarla a cambios de diámetro lenticular, ya que todos los pacientes que fueron sometidos al procedimiento tuvieron el mismo diámetro lenticular. De nuestros pacientes que presentaron esta complicación, únicamente uno fue sometido a lavado de interfase en el postoperatorio debido a que presentaba un estadio 3, posteriormente se manejó con esteroide tópico. La agudeza visual final de este caso fue de 20/25. Todos los demás casos de queratitis lamelar difusa fueron de estadio 1 y 2, los cuales fueron manejados únicamente con esteroides tópicos y presentaron agudezas visuales finales mejores a 20/25.

Aunque la cirugía SMILE se realiza sin la creación de un *flap*, y teóricamente de esta forma se mantiene la estructura anatómica y biomecánica de la córnea, algunos pacientes presentan síntomas de ojo seco. Qiu, et al. reportan que el 54% de los pacientes sometidos a cirugía SMILE presentan síntomas de ojo seco a 1 semana del postoperatorio, sin embargo, a los 3 meses del postoperatorio, los síntomas disminuyeron hasta casi el mismo nivel que en el preoperatorio[22]. En el presente estudio no se estudió la función de película lagrimal.

Las capas de burbujas opacas no se presentaron en nuestros pacientes, sin embargo, Wang, et al. reportan una incidencia del 0.73%. Puede dificultar la cirugía debido a una visualización inadecuada de la disección del lentículo, lo que dificulta al mismo tiempo su extracción, o puede incluso imposibilitarla[13].

No se presentaron complicaciones infecciosas de ningún origen en nuestro hospital, hay reportes de casos donde se demuestra queratitis intersticial por *Streptococcus pneumoniae* en ambos ojos[23]. No existe incidencia reportada de queratitis infecciosa por cirugía SMILE en la literatura a conocimiento de los autores,

sin embargo, en comparación con otras técnicas, la incidencia reportada después de la cirugía LASIK es apenas de 0.03%[24].

Los detritus no son considerados una complicación postoperatoria en ninguna de las series publicadas en la literatura. Son consideradas más un hallazgo postoperatorio y no afectan el resultado final del procedimiento refractivo. Al no tomar en cuenta los detritus como una complicación postoperatoria, el porcentaje de complicaciones postoperatoria es apenas del 13.11%, en donde la queratopatía punteada superficial tiene el primer lugar como complicación postoperatoria y puede ser manejada efectivamente con lubricantes oculares.

De los pacientes sometidos a la cirugía refractiva tipo SMILE, el 99.61% de los pacientes tuvo agudeza visual mejor de 20/40, independientemente de si presentó o no complicaciones transoperatorias o postoperatorias. Ninguno de los pacientes tuvo visión peor a 20/100. Afortunadamente, la mayoría de las complicaciones pueden resolverse durante la cirugía, sin repercutir en la agudeza visual para la corrección de errores refractivos. Han, et al. reportan que después de un seguimiento por 4 años de pacientes sometidos a cirugía refractiva SMILE, el 92% de pacientes presentan agudeza visual no corregida mejor o igual a 20/20[25]. En nuestro estudio, el 81.17% presentó agudeza visual no corregida mejor o igual a 20/20.

Conclusión

La cirugía refractiva es un procedimiento quirúrgico en constante evolución en el campo de la oftalmología. Cada vez, los pacientes optan más por este tratamiento quirúrgico debido a las implicaciones económicas en el uso de anteojos y lentes de contacto, además por estética facial y ventajas por el desuso de lentes aéreos. Actualmente se cuentan con diferentes técnicas quirúrgicas, incluyendo LASIK, PRK, femto-LASIK, uso de lentes intraoculares fáquicos y la cirugía tipo SMILE.

La incidencia de complicaciones transoperatorias y postoperatorias por cirugía refractiva SMILE es relativamente baja y al presentarse pueden resolverse sin repercusión en la agudeza visual final. La incidencia de nuestro hospital comparada con la de otros hospitales en otras partes del mundo no se correlaciona.

Deben llevarse a cabo más reportes de complicaciones sobre esta nueva técnica quirúrgica, ya que si bien se conoce que tiene adecuados índices de seguridad y de predictibilidad, las complicaciones quirúrgicas pueden suceder. Además, son pocos los estudios realizados para concretar las posibles complicaciones que se presentan con la cirugía SMILE.

Limitaciones

Las limitaciones de este estudio radican en que se trata de un estudio descriptivo. Las cirugías fueron realizadas por diferentes médicos en formación y no por solo un cirujano experimentado. La técnica quirúrgica varía ligeramente en los estudios publicados en la literatura.

Conflicto de intereses

Los autores declaran la inexistencia de conflicto de intereses.

Responsabilidades éticas

Número de autorización del comité de ética, 2016CR1.

Protección de personas y animales. Los autores declaran que para esta investigación no se han realizado experimentos en seres humanos ni en animales.

Confidencialidad de los datos. Los autores declaran que han seguido los protocolos de su centro de trabajo sobre la publicación de datos de pacientes.

Derecho a la privacidad y consentimiento informado. Los autores declaran que en este artículo no aparecen datos de pacientes.

Bibliografía

1. Mysore N, Krueger R. Advances in Refractive Surgery May 2013 to June 2014. Asia Pac J Ophtalmol. 2015;4:2:112-20.
2. Chansue E, Tanehsakdi M, Swasdibutra S, McAlinden C. Efficacy, predictability and safety of small incisión lenticule extraction (SMILE). Eye Vis. 2015;2:14.
3. Aristeidou A, Taniguchi EV, Tsatsos M, Muller R, McAlinden C, Pineda R, et al. The evolution of corneal and refractive surgery with the femtosecond laser. Eye Vis. 2015;2:12.
4. Reinstein DZ, Archer TJ, Gobbe M, Johnson N. Accuracy and reproducibility of Artemis central flap thickness and visual outcomes of LASIK with the Carl zeiss meditec VisuMax femtosecond laser and MEL 80 excimer laser platforms. J Refract Surg. 2010;26:107-19.
5. Reinstein DR, Archer TJ, Gobbe M. Small incision lenticule extraction (SMILE) history, fundamentals of a new refractive surgery technique and clinical outcomes. Eye Vis. 2014;1:3.
6. Ivarsen A, Asp S, Hjortdal J. Safety and Complications of More Than 1500 small incision lenticule extraction procedures. Am Acad Ophtalmol. 2014;121:4.
7. Wang B, Naidu RK, Chu R, Dai J, Qu X, Zhou H. Dry eye disease following refractive surgery: A 12-month follow-up of SMILE versus FS-LASIK in high myopia. J Ophtalmol. 2015; 2015:132417.
8. Dong Z, Zhou X. Irregular astigmatism after femtosecond laser refractive lenticule extraction. J Cataract Refract Surg. 2013;39:952-4.
9. Reinstein DZ, Archer TJ, Dickeson ZI, Gobbe M. Trans-epithelial phototherapeutic keratectomy protocol for treating irregular astigmatism based population on epithelial thickness measurements by Artemis very high-frequency digital ultrasound. J Refract Surg. 2014;30:380-7.
10. Ekktet Chansue, Morakot Tenehsakdi, Sukanda Swasdibutra, Colm McAlinden. Safety and efficacy of VisuMax circle patterns for flap creation and enhancement following small incision lenticule extraction. Eye Vis. 2015;2:21.

11. Marcus Blum, Kathrin Täubig, Christin Gruhn, Walter Sekundo, Kathleen S Skunert. Five-year results of small incision lenticule extraction (SMILE). Ophtalmol. 2016;0:1-4.
12. Moshirfar M, McCaughey MV, Reinstein DZ, Shah R, Santiago-Caban L, Fenzl CR. Small-incision lenticule extraction. Cataract Refract Surg. 2015;41:652-65.
13. Wang Y, Ma J, Zhang J, Dou R, Zhang H, Li L,et al. Incidence and management of intraoperative complications during small-incision lenticule extraction in 3004 cases. J Cataract Refract Surg. 2017;43(6): 796-802.
14. Wong CW, Chan C, Tan D, Mehta JS. Incidence and management of suction loss in refractive lenticule extraction. J Cataract Refract Surg. 2014;40(12):2002-10.
15. Osman IM, Awad R, Shi W, Abou Shousha M. Suction loss during femtosecond laser-assisted small-incision lenticule extraction: Incidence and analysis of risk factors. J Cataract Refract Surg. 2016;42:246-50.
16. Ivarsen A, Sven A, Hjortdal J. Safety and Complications of More Than 1500 small incision lenticule extraction procedures. Ophtalmology. 2014; 121:4.
17. Ramirez-Miranda A, Ramirez-Luquin T, Navas A, Graue-Hernández EO. Refractive Lenticule Extraction Complications. Cornea. 2015;34(Suppl):S65-7.
18. Hamed AM, Abdelwahab SM, Soliman TT. Intraoperative complications of refractive small incision lenticule extraction in the early learning curve. Clin Ophthalmol. 2018;12:665-8.
19. Dong Z, Zhou X. Irregular astigmatism after femtosecond laser refractive lenticule extraction. J Cataract Refract Surg. 2013;39:952-4.
20. Zhao J, He L, Yao P, Shen Y, Zhou Z, Miao H, et al. Diffuse lamellar keratitis after small-incision lenticule extraction. J Cataract Refract Surg. 2015;41:400-7
21. Gritz DC. LASIK interface keratitis: epidemiology, diagnosis and care. Curr Opin Ophtalmol. 2011;22:251-5.
22. Qiu PJ, Yang YB. Early changes to dry eye and ocularsurface after small-incision lenticule extraction for myopia. Int J Ophtalmol. 2016; 9:575-9.
23. Chehaibou I, Sandali O, Ameline B, Bouheraoua N, Borderie V, Laroche L. Bilateral infectious keratitis after small-incision lenticule extraction. J Cataract Refract Surg. 2016;42:626-30.
24. Llovet F, de Rojas V, Interlandi E, Martin C, Cobo-Soriano R, Ortega-Usobiaga J, et al. Infectious keratitis in 204,586 LASIK procedures. Ophtalmology. 2010;117:232-238.e1-4.
25. Han T, Zheng K, Chen Y, Gao Y, He L, Zhou X. Four-year observation of predictability and stability of small incision lenticule extraction. Ophthalmology. 2016;16:149.

Permanyer

Check for updates

CASO CLÍNICO

Resección en cuña bilateral en paciente con astigmatismo alto residual posqueratoplastia penetrante: Reporte de caso

Bilateral corneal wedge resection in a patient with high residual astigmatism after penetrating keratoplasty: A case report

Cesar Hernández-Chavarría[1], Ricardo Navarro-Saucedo[1] y Héctor G. Cámara-Castillo[2,3]*

[1]Departamento de Oftalmología, Hospital General Regional # 12 Benito Juárez García, Mérida, Yucatán; [2]Clínica de Mérida S.A. de C.V., Mérida, Yucatán; [3]Departamento de Oftalmología, Hospital para Evitar la Ceguera en México, Ciudad de México. México

Resumen

Objetivo: *Reportar un caso con astigmatismo alto residual posterior a queratoplastia penetrante tratado con resección en cuña corneal.* **Observaciones:** *Reportamos nuestra experiencia con un paciente tratado con resección en cuña por astigmatismo residual posterior a queratoplastia penetrante. Se retiró una cuña delgada de tejido corneal justo por dentro de la interface donador-receptor. La cuña se inició en el eje más plano queratométrico y se extendió 20 grados a cada lado. Se realizó el mismo procedimiento en el eje plano contralateral. La herida se cerró con nylon 10-0. Reportamos la topografía pre y posquirúrgica.* **Resultado:** *El paciente contaba con astigmatismo preoperatorio de 15 dioptrías (D) queratométricas. El astigmatismo posquirúrgico después de la resección en cuña corneal fue de 1.7 D queratométricas, con reducción de 13.3 D queratométricas.* **Conclusiones:** *La resección en cuña es una opción efectiva para tratamiento de astigmatismos residuales altos posqueratoplastia penetrante cuando no es candidato a otros procedimientos conservadores.*

Palabras clave: *Cornea. Astigmatismo. Queratoplastía. Injertos. Tratamiento. Topografía corneal.*

Abstract

Purpose: *To report a case of high astigmatism after penetrating keratoplasty treated with corneal wedge resection.* **Observations:** *We report our experience with a patient treated with corneal wedge excision for high astigmatism. A thin wedge of corneal tissue was removed from the donor-recipient interface. The wedge started on the flattest axis by keratometry and extended 20 degrees on each side; the same procedure was performed on the contralateral flat axis. The wound was closed with 10-0 nylon. We report the pre and post-operative topography.* **Results:** *The mean preoperative astigmatism by keratometry was 15 diopters (D). After wedge resection, the mean astigmatism was 1.7 D. The mean reduction in astigmatism by keratometry was of 13.3 D.* **Conclusion:** *Corneal wedge resection is a good option for high residual astigmatism after penetrating keratoplasty when the patient is not a candidate for other conservative treatments.*

Key words: *Cornea. Astigmatism. Keratoplasty. Grafts. Treatment. Corneal topography.*

Correspondencia:
*Cesar Hernández-Chavarría
Av. Cumbres de Maltrata, 423
Col. Narvarte Poniente
C.P. 03020, Ciudad de México, México
E-mail: cesar.hernandez.chavarria@gmail.com

Fecha de recepción: 19-03-2018
Fecha de aceptación: 11-09-2018
DOI: 10.24875/RMO.M19000070

Disponible en internet: 03-07-2019
Rev Mex Oftalmol. 2020;94(2):90-93
www.rmo.com.mx

0187-4519/© 2018 Sociedad Mexicana de Oftalmología. Publicado por Permanyer México. Este es un artículo *open access* bajo la licencia CC BY-NC-ND (http://creativecommons.org/licenses/by-nc-nd/4.0/).

La queratoplastia penetrante ha demostrado que es un tratamiento efectivo para una variedad de condiciones corneales. Sin embargo, la rehabilitación visual posterior a queratoplastia penetrante sigue siendo un reto. Una buena agudeza visual puede no ser obtenida por un astigmatismo alto residual a pesar de un botón corneal transparente. La prevalencia de un astigmatismo postoperatorio residual a largo plazo es de >5 dioptrías (D) hasta en el 31%[1]. Un botón corneal claro con alto astigmatismo es interpretado por el paciente como un mal resultado, especialmente cuando el ojo contralateral tiene buena visión o un pequeño o nulo error refractivo. El astigmatismo alto puede manejarse con lentes aéreos o lentes de contacto o con intervención quirúrgica. La resección en cuña comprende la resección de una cuña corneal por dentro o por fuera de la interface donador-receptor en el eje más plano para aumentar su curvatura[1]. Reportamos nuestra experiencia con un paciente tratado con resección en cuña por astigmatismo residual alto posqueratoplastia penetrante por queratocono. También reportamos su topografía pre y posquirúrgica.

Reporte del caso

Paciente masculino de 34 años sometido a una queratoplastia penetrante en el ojo izquierdo por queratocono. Con un astigmatismo regular, oblicuo con un moño simétrico y ortogonal queratométrico residual de 15 D (Fig. 1) después de retirar suturas a los 10 meses de la operación. La agudeza visual estaba en cuenta dedos y no mejoraba con lente aéreo ni toleraba lente de contacto. Se realizó una resección en cuña al año de la queratoplastia penetrante.

Técnica quirúrgica: Se extrajo una cuña delgada de la córnea, de 0.75 mm de grosor, justo por dentro de la interface donador-receptor, según el nomograma de Troutman, el cual establece que para una corrección de 10 dioptrías es necesaria una cuña de 0.5 mm y por cada dioptría extra de corrección se requieren añadir 0.05 mm[1]. Se realizó el marcado de la zona más plana de la córnea basado en el mapa de superficie de la topografía, se realizó un corte del 80% de espesor corneal basándose en la paquimetría por ultrasonido, extendiéndose 20 grados a cada lado del eje de los 30 grados (meridiano más plano) a 0.75 mm por dentro de la interface. Se realizó la separación de la interface donador-receptor correspondiente a la longitud de la incisión previa. Se retiró la cuña de tejido corneal y se colocaron 5 puntos simples de nylon 10-0. Se realizó el mismo procedimiento a 180 grados en el eje de 210 grados (eje más plano opuesto). También se realizaron incisiones relajantes en la interface a 120 (eje más curvo), extendiéndose 20 grados a cada lado, de 80% de grosor corneal. Basándose en la paquimetría por ultrasonido se realizó el mismo procedimiento a 180 grados en el eje de 300 grados (eje más curvo opuesto).

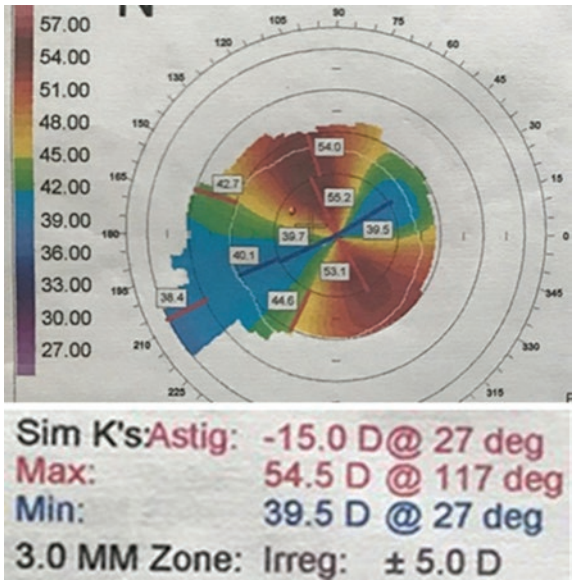

Figure 1. Topografía pre-quirúrgica.

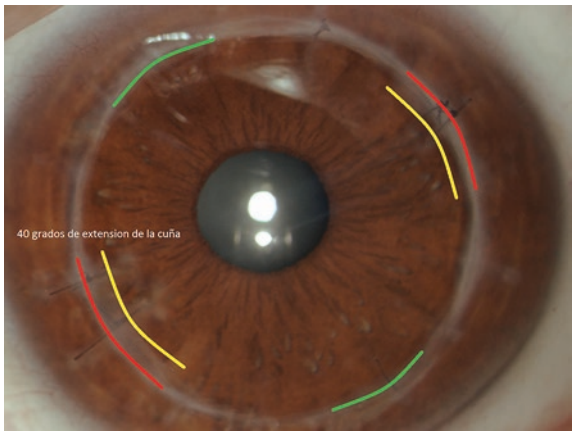

Figure 2. Líneas rojas, incisión en la interface. Líneas amarillas, incisivos 0.75 mm de la interface en botón corneal. Líneas verdes, incisión relajante.

Resultado

Al año de seguimiento, el paciente presentaba botón corneal transparente, agudeza visual mejor corregida

Table 1. Cambios refractivos

Resultados	Prequirúrgico	Posquirúrgico
Astigmatismo queratométrico	15 D	1.7 D
Agudeza visual	Cuenta dedos	20/40

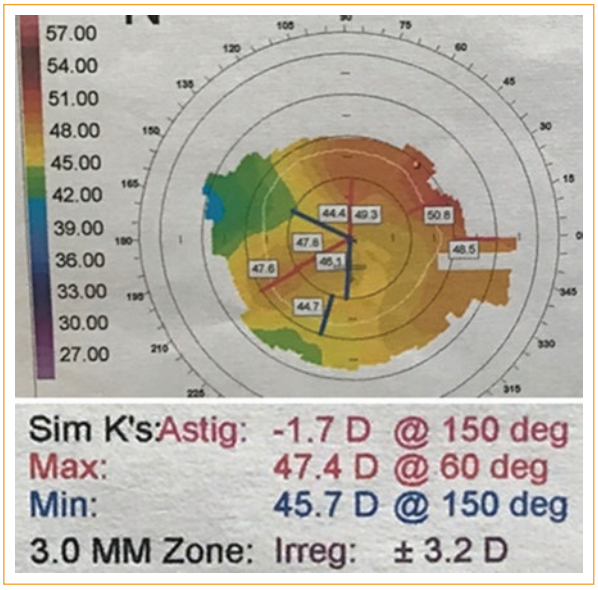

Figure 3. Topografía post-quirúrgica.

20/25 con lentes aéreos, refracción de –1.25 x –1.50 x 170 y un astigmatismo queratométrico de 1.7 D a 150 grados con 3 puntos de sutura aún presentes (Fig. 2). Se obtuvo una reducción del astigmatismo topográfico de 13.3 D (Tabla 1).

Discusión

El astigmatismo alto residual posqueratoplastia penetrante sigue siendo un reto para el cirujano, que compromete el resultado visual final del paciente. Existen una variedad de tratamientos conservadores, que incluyen lentes aéreos, que pueden generar aniseikonia anisometrópica, y lentes de contacto, que suelen ser poco tolerables. También existen tratamientos quirúrgicos que van desde incisiones relajantes a lentes intraoculares tóricos y técnicas quirúrgicas refractivas con láser, como la queratotomía fotorrefractiva y la queratomileusis *in situ* con láser, que han probado ser efectivas pero con límites en rango de error refractivo y con complicaciones asociadas, como dehiscencia del injerto y dislocación del *flap,* que se han reportado hasta en el 9% de los casos[2].

Un gran número de cirujanos han participado en la implementación de técnicas para la reducción del astigmatismo corneal con métodos para aumentar la curvatura corneal, que empezaron con Lans en 1898. Barraquer y Muiños, en 1956, describieron la resección en cuña escleral. También se han descrito técnicas para aplanar la córnea: Snellen, en 1869, sugiere relajantes corneales anteriores, y Sato, en 1950, incisiones relajantes corneales posteriores[3]. Troutman, en 1973, describe la técnica de resección en cuña corneal en conjunto con incisiones relajantes para astigmatismos de más de 10 D, y es capaz de corregir del 75 al 80% de estos errores refractivos. El principio de esta técnica es aumentar la curvatura corneal en el eje más plano mediante la extracción de una cuña y aplanando el eje más curvo mediante las incisiones relajantes corneales para la corrección del astigmatismo[1].

Se han observado resultados muy variados en diferentes estudios. Troutman reporta 10 casos, con una corrección astigmática promedio de 7.67 D (3-11.5 D). Krachmer, quien únicamente realiza resección en cuña corneal sin incisiones relajantes corneales, obtiene una corrección astigmática promedio de 6.75 D (2.75-16.25 D) en un reporte de 10 casos con un seguimiento a 16 meses[4]. Hoppenreijs, et al., que reporta 41 casos, logra una corrección astigmática promedio de 8.2 D (0-16.5 D), con un seguimiento a largo plazo de más de 9 años sin incisiones relajantes, quien establece que hay un periodo de estabilidad de 6 meses a 3 años[3]. Ezra, et al., en 2007, combina la resección en cuña con incisiones corneales relajantes y reporta 5 casos con topografía pre y posquirúrgicas por primera vez, y obtiene una corrección astigmática promedio de 12.9 D (6.3-25.4 D), con un seguimiento promedio de 36 meses (6-96)[2].

En nuestro reporte de caso se combinó la técnica de resección en cuña con incisiones corneales relajantes para la obtención de mayor corrección astigmática, que fue de 13.3 D, que es comparable con el trabajo publicado por Ezra, et al., quien también realiza los dos procedimientos, sin embargo, nuestro seguimiento es a 1 año y tenemos que tener en consideración que nuestro caso aún presenta tres puntos de sutura (Fig. 3) que no han sido retiradas por bajo astigmatismo residual y que las suturas están en el meridiano más curvo, por lo que al retirarlas podríamos esperar una reducción en el astigmatismo o cambio hacia el otro eje.

Conclusión

La resección en cuña es un tratamiento efectivo y razonablemente predictivo para astigmatismo posqueratoplastia penetrante y deberá ser considerada como opción de tratamiento. Esta técnica ha demostrado ser útil para astigmatismo residuales altos. Para astigmatismos menores existen otras técnicas menos extensas e invasivas con buenos resultados y reproducibles.

Responsabilidades éticas

Protección de personas y animales. Los autores declaran que para esta investigación no se han realizado experimentos en seres humanos ni en animales.

Confidencialidad de los datos. Los autores declaran que han seguido los protocolos de su centro de trabajo sobre la publicación de datos de pacientes.

Derecho a la privacidad y consentimiento informado. Los autores han obtenido el consentimiento informado de los pacientes y/o sujetos referidos en el artículo. Este documento obra en poder del autor de correspondencia.

Conflicto de intereses

Los autores declaran que no existe conflicto de intereses.

Bibliografía

1. Troutman RC. Corneal Wedge Resections and Relaxing Incisions for Postkeratoplasty Astigmatism Adv. Ophtalmology. Otolaryngol. 1973;77:563.
2. Ezra DG, Hay-Smith G, Mearza A, Falcon MG. Corneal Wedge Excision in the Treatment of High Astigmatism After Penetraiting Keratoplasty. Cornea. 2007;26(7):819-25.
3. Hoppenreijs VP, van Rij G, Beekhuis WH, Rijneveld WJ, Rinkel-van Driel E. Long-term results of corneal wedge resections fo the correction of high astigmatism. Documenta Ophtalmologica. 1990;75:263-73.
4. Krachmer JH, Fenzl RE. Surgical Correction of High Postkeratoplasy Astigmatism. Arch Ophthalmol. 1980;98:1400-2.

Revista Mexicana de Oftalmología

Permanyer

Check for updates

CASO CLÍNICO

Avulsión postraumática de globo ocular

Post-traumatic eyeball luxation

Fernando Munayco-Guillén[1,2], Pedro Muro-Mansilla[1,3], Jose Velasco-Stoll[1], Jose A. Zavala-Loayza[1] y Ramón R. Cámara-Reyes[4]*

[1]Instituto Nacional de Oftalmología "Dr. Francisco Contreras Campos", Lima; [2]Universidad de San Martín de Porres, Lima; [3]Universidad Peruana Cayetano Heredia, Lima; [4]Sociedad Científica de Estudiantes de Medicina de Ica (SOCEMI), Universidad San Luis Gonzaga de Ica, Ica. Perú

Resumen

La avulsión del globo ocular es una complicación infrecuente de un trauma de alta energía de la cara, órbita o cráneo. Paciente varón de 20 años en estado etílico sufre un accidente de tránsito en una motocicleta. Señala que se golpeó la cara y el ojo derecho. Niega haber perdido la conciencia, pero nota la pérdida súbita de visión en su ojo derecho. Al examen físico se aprecia el globo ocular luxado de la órbita, con desinserción del músculo recto medial e inferior. Presenta una agudeza visual de no percepción de luz. Antecedente de una craneotomía por un traumatismo craneoencefálico hace 4 años. Se le realiza tomografía computarizada que señala la ausencia del globo ocular derecho en la cavidad orbitaria y no hay fractura ni edema cerebral. Se retira el ojo y se confirmó la luxación total del globo ocular, los músculos extraoculares estaban parcialmente seccionados y el nervio óptico, totalmente seccionado. Se describen diversos mecanismos que explican la salida del globo ocular.

Palabras clave: *Avulsión postraumática. Enucleación postraumática. Trauma facial. Trauma craneal. Trauma ocular. Luxación ocular.*

Abstract

Eyeball luxation is an uncommon complication of high-impact trauma to the face, orbit, or skull. This is the case of a 20-year-old male who suffered an accident while driving a motorcycle intoxicated. He points out that he hit his face and his right eye. He denies losing consciousness, but he notices sudden loss of vision in the right eye. Physical examination revealed eyeball luxation from the orbit, with disinsertion of the medial and inferior rectus muscle. Visual acuity was no light perception in his right eye. He has a history of craniotomy due to a prior head injury 4 years ago. A computed tomography showed eyeball absence in the right orbit, without fracture or cerebral edema. In the operating room, an eyeball luxation was confirmed, with partial section of the extraocular muscles and complete avulsion of the optic nerve. We describe several mechanisms that may explain the eyeball luxation.

Key words: *Post traumatic luxation. Post traumatic enucleation. Facial trauma. Head trauma. Ocular trauma. Eye luxation.*

Correspondencia:
*Fernando Munayco-Guillén
Av. Antonio José de Sucre, 420, Dept. 306
Pueblo Libre, Lima, Perú
E-mail: fernandomg345@hotmail.com

Fecha de recepción: 24-03-2018
Fecha de aceptación: 11-09-2018
DOI: 10.24875/RMO.M19000071

Disponible en internet: 03-07-2019
Rev Mex Oftalmol. 2020;94(2):94-97
www.rmo.com.mx

0187-4519/© 2018 Sociedad Mexicana de Oftalmología. Publicado por Permanyer México. Este es un artículo *open access* bajo la licencia CC BY-NC-ND (http://creativecommons.org/licenses/by-nc-nd/4.0/).

Introducción

El término avulsión significa «extracción por la fuerza». La avulsión postraumática del globo ocular es una condición clínica muy infrecuente. Está asociada a traumatismos faciales y craneoencefálicos[1].

Se clasifica en: avulsión incompleta, cuando afecta solo el nervio óptico, y avulsión completa, cuando compromete el nervio y los músculos extraoculares[2,3].

Según Morris, existen tres posibles mecanismos de acción: a) un objeto que entra en la órbita y ejerce la función de cuña o palanca al globo ocular; b) fracturas del hueso de la órbita que desplazan el globo, y c) la fuerza de desaceleración. Existen otros mecanismos como: estrechamiento de la órbita por fractura, hemorragia orbitaria[4].

El objetivo es describir un caso de avulsión postraumática del globo ocular posterior a un trauma en el macizo facial y el cráneo y discutir su manejo más apropiado.

Presentación del caso

Caso clínico

Se trata de un paciente varón de 20 años, que estando en estado etílico sufre un accidente de tránsito cuando iba como pasajero en la parte posterior de una motocicleta. El paciente señala que se golpeó la cara y el ojo derecho, y que presentó pérdida súbita de visión en este ojo. Niega pérdida de conciencia.

El paciente fue auxiliado y llevado a un hospital general donde fue examinado por un neurocirujano, quien a la clínica y al solicitarle una tomografía computarizada de cráneo y órbitas no evidencia signos de fractura o de edema cerebral y lo cataloga como un paciente neurológicamente estable con un Glasgow de 15/15, por lo que decide enviarlo a nuestro instituto para que se le realice una evaluación oftalmológica. No se realizó resonancia magnética por falta de medios económicos y porque el paciente no contaba con un seguro médico.

El paciente llega a nuestra institución aproximadamente después de 15 horas de pasado el suceso. Al examen ectoscópico se evidencia que el globo ocular derecho se encuentra íntegro, pero fuera de la cavidad orbitaria (Figs. 1 y 2). Se observa que la córnea tiene un edema de una cruz (+), lo cual permite visualizar detalles de la cámara anterior, pupila semidriática que no reacciona a la luz y fondo de ojo no evaluable por presencia de hemovítreo, desinserción total de los músculos recto medial y recto inferior.

Figura 1. Avulsión postraumática del globo ocular derecho. Nótese la córnea totalmente lateralizada hacia el canto externo.

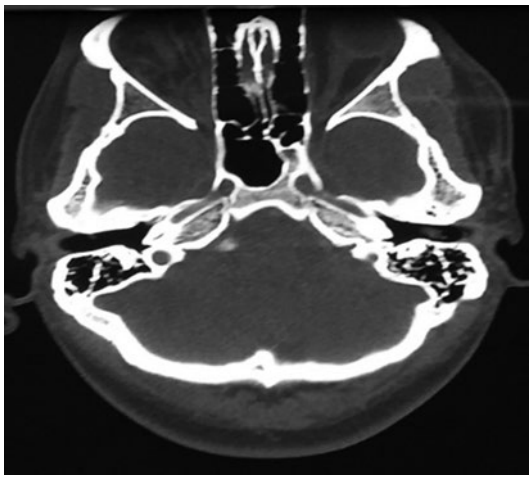

Figura 2. Tomografía que muestra la ausencia del globo ocular derecho en la órbita. No se evidencia signos de fractura ósea en pared orbitaria.

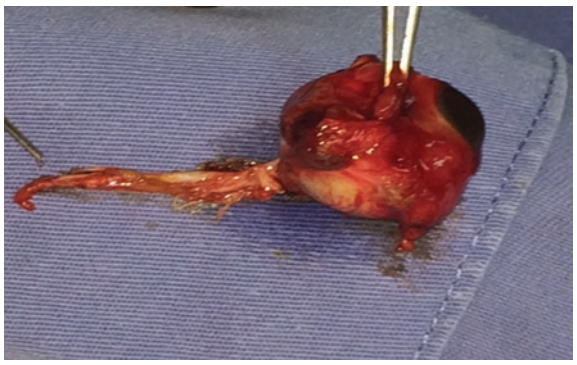

Figura 3. Globo ocular avulsionado con 25 mm de nervio óptico.

Presentó al ingreso en nuestra institución una agudeza visual en el ojo derecho de no percepción de luz y 20/30 en el izquierdo. Se decide realizar una exploración

Figura 4. Paciente postenucleación.

quirúrgica para evaluar los daños anatómicos y ver la posibilidad de recolocación del globo ocular en la órbita. Se encontró que el nervio óptico estaba seccionado conjuntamente con las arterias ciliares cortas posteriores y que el globo ocular solo contaba con la circulación colateral de los músculos extraoculares, por lo que se decide completar la enucleación (Figs. 3 y 4). Al evidenciar la sección total del recto medial e inferior y el daño extenso en la superficie ocular, se consideró alta la posibilidad de exposición y extrusión de un implante, por lo que se decidió no colocarlo (Fig. 4).

La muestra fue enviada para su estudio al laboratorio de patología ocular, el cual encontró presencia de fibrina en la cámara anterior, sinequias iridocristalinianas, desprendimiento del cuerpo ciliar, hemorragia coroidea y supracoroidea, hemovítreo denso, necrosis retinal, atrofia óptica y meninges sin nervio óptico.

Discusión

La avulsión postraumática del globo ocular es una condición clínica muy infrecuente y, por lo general, está relacionada con el trauma de las estructuras maxilofaciales[1,2]. En nuestro caso no hubo fracturas de huesos de la órbita, cráneo, según imágenes tomográficas.

Todo paciente con avulsión del nervio óptico y luxación del globo ocular postrauma debe tener primero un examen clínico neurológico completo que incluya un control tomográfico y de resonancia magnética. Se recomienda iniciar terapia antibiótica de amplio espectro para prevenir infecciones[1,3].

Dependiendo del estado anatómico y visual del globo ocular, se debe tratar de reposicionar en la órbita por su beneficio estético y psicológico. La reposición del globo ocular depende del estado funcional del ojo, la integridad anatómica del globo ocular, la presencia de infecciones, el estado vascular ocular, la vitalidad de los tejidos oculares, la presencia de dolor[4,5]. El recolocar el globo ocular en la órbita permite evitar al paciente la sensación de mutilación, conseguir un mejor resultado estético. En el caso de los niños favorece y estimula el desarrollo orbitario[6,7].

Aunque en algunos casos el globo ocular evolucione después a la ptisis bulbi, se ha visto que, un tiempo después, el paciente muestra más aceptación a someterse a una cirugía de evisceración para mejorar su aspecto estético[7]. Si el daño no involucró totalmente la arteria oftálmica, el globo ocular difícilmente llegará a la ptisis bulbi[7].

La literatura señala que, en este tipo de traumas, el orden de avulsión de los músculos extraoculares según la frecuencia es: recto medio, recto inferior, recto lateral y oblicuos[5,6,8]. En nuestro paciente, este dato es concordante.

Teniendo en cuenta los mecanismos de acción, nuestro paciente refiere que no se le introdujo ningún objeto extraño en su órbita, por lo que presumimos que uno de los principales mecanismos fue la desaceleración, la cual es descrita por Song y Carter[6].

Conclusiones

La avulsión postraumática del globo ocular es una condición clínica muy infrecuente, pero está muy relacionada con el trauma de estructuras faciales y orbitarias.

Se debe evaluar a estos pacientes de manera integral, desde la perspectiva de cada especialidad: neurología, oftalmología, cirugía de cabeza y cuello.

Dependiendo del estado anatómico y visual del globo ocular, se debe tratar de reposicionar en la órbita por su beneficio estético y psicológico.

Conflicto de intereses

Los autores no tienen ningún conflicto de intereses.

Financiamiento

El presente artículo fue autofinanciado.

Responsabilidades éticas

Protección de personas y animales. Los autores declaran que para esta investigación no se han realizado experimentos en seres humanos ni en animales.

Confidencialidad de los datos. Los autores declaran que han seguido los protocolos de su centro de trabajo sobre la publicación de datos de pacientes.

Derecho a la privacidad y consentimiento informado. Los autores han obtenido el consentimiento informado de los pacientes y/o sujetos referidos en el artículo. Este documento obra en poder del autor de correspondencia.

Bibliografía

1. Gupta R. Traumatic complete evulsion of the globe and optic nerve. Can J Ophthalmol. 2014;49(5):110-2.
2. Pillai S, Mahmood M, Limay S. Complete evulsion of the globe and optic nerve. Br J Ophthalmol. 1987;71:69-72.
3. De Santana Santos T, Vajgel A, Ribeiro CF, de Santana Júnior JR, Andrade Filho ES. Avulsion of globe following maxillofacial trauma. J Craniofac Surg. 2012;23(4):1097-100.
4. Figueiredo-Amaral M, Furtado-Carvalho M, Baptista-Ferreira A, Alves-Mesquita R. Traumatic globe luxation associated with orbital fracture in a child: A case report and literature review. J Maxillofac Oral Surg. 2015;4(1):323-30.
5. Kumari E, Chakraborty S, Ray B. Traumatic globe luxation: A case report. Indian J Ophthalmol. 2015;63:682-4.
6. Kelahmetoğlu O, Şimşek T, Beden U. Rarely seen complication of motor vehicle accidents: Bilateral globe avulsión. Turk J Trauma Emerg Surg. 2015;21(4):297-9.
7. Ersan I, Adam M, Oltulu R, Zengin, Okka M. Traumatic luxation of the globe: A 6-year follow-up. Orbit. 2016;35(2):69-71.
8. Tok L, Tok OY, Argun T, Yilmaz O, Alime G, Elif U, et al. Bilateral traumatic globe luxation with optic nerve transection. Case Rep Ophthalmol. 2014;5:429-34.

Revista Mexicana de Oftalmología

Permanyer

Check for updates

IMAGEN EN OFTALMOLOGÍA

Estudio multimodal de hemangioma racemoso retiniano Archer 3

Multimodal imaging of an Archer 3 retinal racemose hemangioma

Romana García-Gil, Anselmo Feliciano-Sánchez, Lucía Ramos-González y Rafael Martínez-Costa*

Servicio de Oftalmología, Unidad de Tumores Oculares, Sección Retina Médica y Quirúrgica, Hospital Universitario y Politécnico La Fe, Valencia, España

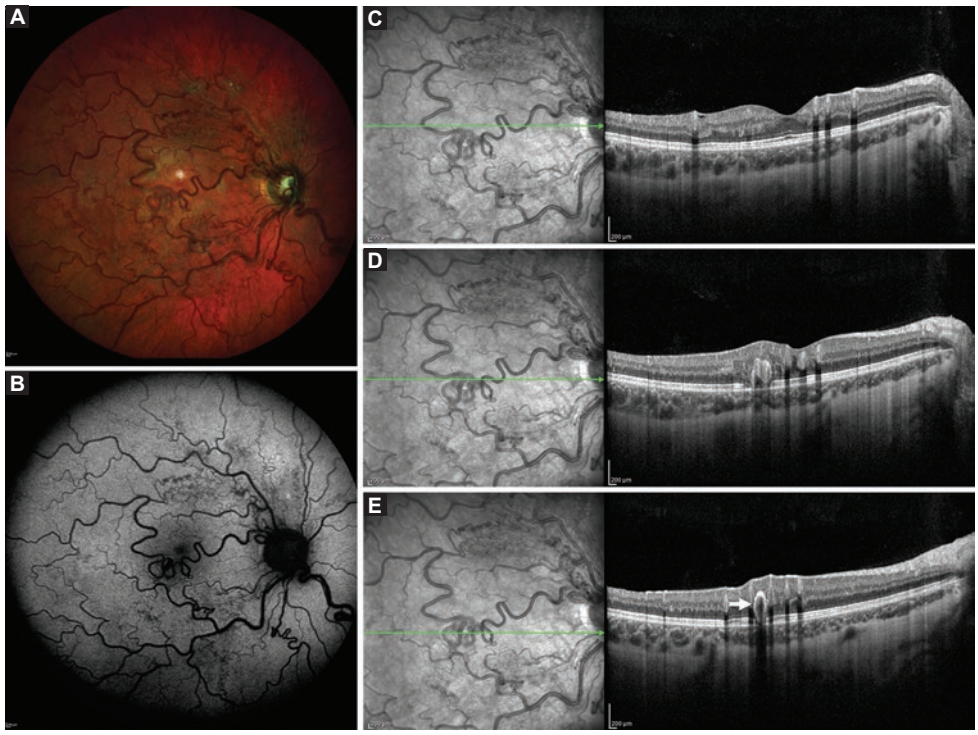

Figura 1. A: imagen multicolor de fondo de ojo. Se observan vasos retinianos dilatados y tortuosos, nacen del disco óptico y se extienden hacia la periferia retiniana como consecuencia de una comunicación arteriovenosa. **B:** autofluorescencia de onda corta. Se identifica con mayor definición el árbol vascular hipoautofluorescente que preserva el área foveolar; **C, D y E:** OCT. Se observa el perfil foveolar conservado **(C)**, con irregularidades en la retina interna y externa, coincidiendo con la malformación vascular, estas provocan una sombra posterior **(D)**, también puede apreciarse la luz vascular (**E**, flecha) y adelgazamiento coroideo.

Correspondencia:
*Romana García Gil
Avda. Fernando Abril Martorell, 106
C.P. 46026, Valencia, España
E-mail: romygg9@hotmail.com

Fecha de recepción: 04-07-2019
Fecha de aceptación: 30-07-2019
DOI: 10.24875/RMO.M19000091

Disponible en internet: 07-11-2019
Rev Mex Oftalmol. 2020;94(2):98-99
www.rmo.com.mx

0187-4519/© 2019 Sociedad Mexicana de Oftalmología. Publicado por Permanyer México. Este es un artículo *open access* bajo la licencia CC BY-NC-ND (http://creativecommons.org/licenses/by-nc-nd/4.0/).

Presentamos el caso de una mujer de 18 años, asintomática, con agudeza visual de 1 en ambos ojos. Presenta como hallazgo casual en el ojo derecho un hemangioma racemoso. Se trata es una malformación arteriovenosa retiniana de origen congénito, no hereditaria, que se engloba dentro de las facomatosis esporádicas.

El hemangioma racemoso de la retina se asocia en un 30% de los casos a malformaciones arteriovenosas cerebrales, lo que constituye el síndrome de Wyburn-Mason. En nuestro caso, la paciente no presentaba alteraciones vasculares sistémicas ni complicaciones oculares.

Conflicto de intereses

Los autores declaran que no existe conflicto de intereses.

Responsabilidades éticas

Protección de personas y animales. Los autores declaran que los procedimientos seguidos se conformaron a las normas éticas del comité de experimentación humana responsable y de acuerdo con la Asociación Médica Mundial y la Declaración de Helsinki.

Confidencialidad de los datos. Los autores declaran que han seguido los protocolos de su centro de trabajo sobre la publicación de datos de pacientes.

Derecho a la privacidad y consentimiento informado. Los autores han obtenido el consentimiento informado de los pacientes y/o sujetos referidos en el artículo. Este documento obra en poder del autor de correspondencia.

Permanyer

Check for updates

CARTA AL EDITOR

Bondad de ajuste y análisis de concordancia

Goodness-of-fit and concordance analysis

Christian Fau[1], Solange Nabzo[1] y Veronica Nasabun[2]*

[1]Fundación Oftalmológica 2020, Iberoamerican Cochrane Network; [2]Escuela de Enfermería, Universidad Andrés Bello. Santiago, Chile

Nuestra vida se desperdicia en los detalles…. Hay que simplificar. Simplificar.
Henry David Thoreau

Estimado Dr. Manuel Garza León, hemos leído en la *Revista Mexicana de Oftalmología*, del mes de mayo-junio de 2019, un artículo publicado por Saucedo-Urdapilleta, et al., «Estudio comparativo entre los biómetros ópticos IOL Master 500 versus IOL Master 700 en pacientes con catarata y análisis de repetibilidad»[1]. En este estudio se realiza una comparación entre el IOL Master 500 y el IOL Master 700, en una población de 55 ojos de 55 pacientes, donde se pretendía establecer un análisis de concordancia entre ambos equipos, a lo que llaman «analizar la repetibilidad», según las mediciones de longitud axial, queratometrías, profundidad de cámara anterior (ACD) y distancia blanco-blanco. Luego de que analizamos críticamente el artículo, decidimos presentarle algunas reflexiones en relación con la estadística empleada.

En el estudio, en la sección de análisis estadístico, se establece que: «la base de datos se revisó usando el test de Kolmogorov-Smirnov (K-S)", el cual nunca más se cita en el artículo. El resultado del test no se encuentra en los resultados, como que nunca se hubiese realizado. Independientemente de este hecho, es importante hacer una reflexión de para qué son estos test de bondad de ajuste y cuál debe ser utilizado en este caso.

Muchas investigaciones utilizan pruebas estadísticas paramétricas en su análisis. En este caso se usó el coeficiente de correlación de Pearson y la prueba t de Student para datos pareados, ambos presuponen una distribución normal en la muestra. El violar este supuesto hace que las interpretaciones de los resultados sean complejas, aun cuando hay estudios que señalan que estas pruebas son robustas cuando se viola tanto el supuesto de normalidad como el de homocedasticidad[2]. En general, en los casos en que la muestra no se distribuye normalmente, se recomienda el uso de pruebas no paramétricas, y en este caso se planteó usar «la prueba de los rangos con signo de Wilcoxon», la cual tampoco se aclara si se usó o no. En la práctica, en muchas investigaciones se emplean pruebas paramétricas, suponiendo la normalidad y sin ningún tipo de comprobación del supuesto. Este paso que se requiere realizar previo al análisis de los datos, muchas veces no se realiza por desconocimiento de los autores.

Actualmente existen varias pruebas estadísticas que permiten comprobar el supuesto de normalidad. Estas son: la prueba de K-S, la prueba de K-S con la corrección de Lilliefors (K-S-L), la prueba de Shapiro-Wilk (S-W), la prueba de Jarque-Bera (J-B) y la prueba de Anderson Darling (A-D)[3]. La prueba de K-S es una de las más clásicas en el estudio de la normalidad. Fue desarrollada por dos matemáticos rusos, A. Kolmogorov

Correspondencia:
*Christian R. Fau
Avda. Presidente Riesco 5157,
Dep 212, Las Condes
Santiago, 7560854, Chile
E-mail: cfau@fundacion2020.org; chfauf@gmail.com

Fecha de recepción: 04-11-2019
Fecha de aceptación: 07-11-2019
DOI: 10.24875/RMO.M20000107
Disponible en internet: 01-03-2020
Rev Mex Oftalmol. 2020;94(2):100-102
www.rmo.com.mx

0187-4519/© 2019 Sociedad Mexicana de Oftalmología. Publicado por Permanyer. Este es un artículo *open access* bajo la licencia CC BY-NC-ND (http://creativecommons.org/licenses/by-nc-nd/4.0/).

y N.V. Smirnov, quienes presentaron dos pruebas similares en la década de 1930. Esta prueba compara una función de distribución teórica con la empírica y proporciona un valor de p, probabilidad de que la muestra analizada difiera de una muestra aleatoria de tamaño n, obtenida de una distribución normal, por lo tanto, en esta prueba y otras, la hipótesis nula o H_0 es que no hay diferencias entre las muestras y, por lo tanto, se busca no rechazar la hipótesis, o sea un $p > 0.05$. Esta es una prueba excesivamente conservadora, la cual acepta la H_0 en un número excesivamente elevado de ocasiones, por lo que, a pesar de su amplio uso y fácil acceso, es la prueba menos adecuada para comprobar la normalidad. Lilliefors, en 1967, con la intención de mejorar la prueba de K-S, propuso una modificación que se utiliza cuando la media y la varianza son desconocidas. Si bien en su momento se planteó como una mejora, sigue siendo muy conservadora, y si bien rechaza la H_0 en algunos casos, requiere de tamaños de muestra sobre 500 participantes para tener un mejor desempeño. La prueba de S-W (1965) es una de las pruebas más consolidadas y con mayor potencia estadística entre las actuales, especialmente se utiliza cuando se trabaja con distribuciones de colas cortas y con tamaños muestrales pequeños. Su mejor desempeño es con tamaños de muestra mayores a 50 participantes, e incluso mejora con el aumento del tamaño muestral, y es el mejor método clásico a usar con tamaños muestrales menores de 50 participantes, aun cuando pierde desempeño. La prueba de J-B (1987) ha demostrado una alta consistencia, especialmente cuando se trabaja con muestras grandes de distribuciones simétricas y de colas largas. Para esta existe una corrección de Urzúa (1996), la cual no ha demostrado mejorar de forma significativa la prueba clásica. Esta prueba muestra un buen desempeño con tamaños muestrales de más de 200 participantes, y en tamaños muestrales menores tiene peor desempeño que la prueba de K-S-L. Finalmente, la prueba de A-D supone una modificación del test de Crammer-Von Mises. Se basa en la diferencia de cuadrados entre las distribuciones. Esta prueba es la mejor cuando se analizan distribuciones simétricas y de tamaño pequeño, menor de 30 participantes. Es una de las pruebas estadísticas más potente en la mayoría de los casos, exceptuando las muestras excesivamente grandes, en donde se comporta más conservadoramente, como las pruebas clásicas. Por lo tanto, las principales pruebas para establecer normalidad en los estudios debieran ser A-D en muestras pequeñas, de menos de 30 participantes, S-W en muestras de más de 50 participantes, y en el segmento intermedio ambas. En el estudio citado al principio se debió utilizar una de estas dos pruebas.

En relación con el análisis de la repetibilidad, planteado en el estudio, en el cual se utilizó el coeficiente de correlación de Pearson y la prueba t de Student para datos pareados, cabe hacer una aclaración, se entiende por repetibilidad el realizar en una misma persona más de una medición con un mismo instrumento, pero en condiciones idénticas. En el caso del estudio esto no aplica, ya que en este caso se trata en realidad de un análisis de concordancia entre dos métodos de medición y se busca evaluar que tan equivalentes son.

Los análisis de concordancia entre variables son muy utilizados en la práctica clínica, la concordancia entre mediciones se ve alterada por la variabilidad intraobservador, interobservador y por el propio instrumento de medición, que es lo que en este caso se busca evaluar. En el caso de variables cuantitativas continuas es frecuente que se utilicen técnicas estadísticas inapropiadas de análisis, en este caso el coeficiente de correlación de Pearson. Este no es un método adecuado para evaluar el grado de acuerdo entre dos variables, ya que se puede obtener un $r = 1$, o sea una correlación perfecta, a pesar de que uno de los métodos de medición está sesgado de forma proporcional, por lo tanto, en todas las mediciones marca un valor X + una constante (c), a pesar de esta correlación perfecta hay una nula concordancia entre las mediciones, o sea un equipo marca X y el otro X+ c, son totalmente diferentes, por lo tanto, el coeficiente de correlación de Pearson no proporciona información sobre el acuerdo entre dos métodos, sino que solo mide la asociación lineal entre dos variables. Tampoco la prueba t de Student para datos pareados es una técnica adecuada para este tipo de análisis. En esta se realiza solo una comparación de medias, sin comparar su distribución. En este tipo de análisis se prefiere el análisis de la varianza por sobre la media, por lo que se prefiere usar un análisis de ANOVA, luego basado en este análisis de ANOVA se calcula un coeficiente de correlación intraclase (CCI), que es una prueba paramétrica. Este coeficiente estima el promedio de las correlaciones entre todos los posibles pares de observaciones disponibles, al igual que el r de Pearson, este CCI oscila entre 0 y 1, de modo que la máxima concordancia entre los dos métodos sería 1, y en ese caso, la variabilidad observada estaría explicada por los sujetos y no por las diferencias entre los métodos de medición o los observadores. Cuando el valor del CCI es 0, la concordancia observada es solo

producto del azar. En relación con esto, el CCI se puede valorar de la siguiente manera: > 0.90 muy buena; 0.90-0.71 buena; 0.70-0.51 moderada; 0.50-0.31 mediocre; < 0.30 mala o nula. Existen otros métodos para evaluar la concordancia, como son el coeficiente de concordancia de Lin, el método de regresión ortogonal de Deming, el modelo de regresión de Passing-Bablock, etc., pero son muy poco utilizados.

Volviendo al estudio, el autor no debió utilizar el coeficiente de correlación de Pearson y la prueba t de Student para datos pareados, sino un análisis de ANOVA y un CCI. Producto de esta mala elección, se produjo un problema que el autor eludió explicar en el texto, este fue: se obtuvo una ACD y una longitud axial significativamente más larga con el IOL Master 700 que con el IOL Master 500 ($p < 0.038$ y $p < 0.0003$), pero el r de Pearson fue $r = 0.959$ y $r = 0.997$, respectivamente, altísima correlación, o sea ¿los equipos están o no correlacionados al medir?, ¿miden o no miden lo mismo? En este caso, como se señaló antes, el autor se topó con un sesgo proporcional donde un equipo mide sistemáticamente más que el otro y, por lo tanto, la r de Pearson no tiene valor alguno. Se debió calcular el CCI, el cual habría mostrado que la concordancia no era alta.

El importante esfuerzo que se realiza en el desarrollo de una investigación no puede quedar destruido por un error de análisis, cuando en realidad los datos están para poder realizar algo mejor. Es importante que los autores que no posean conocimientos avanzados de análisis estadísticos y manejos de *software* como Stata, SAS o SPSS, se asesoren con bioestadísticos, ya que se arriesgan a que al enviar un artículo para su evaluación en una revista, este sea rechazado, o de ser aceptado, cuando este sea leído será descartado rápidamente, lo que arriesga su prestigio y el de la revista que lo publica, y finalmente no genera ningún impacto como publicación.

Bibliografía

1. Saucedo-Urdapilleta R, González-Godínez S, Mayorquín-Ruiz M, Moragrega-Adame E, Velasco-Barona C, González-Salinas R. Estudio comparativo entre los biómetros ópticos IOL Master 500 versus IOL Master 700 en pacientes con catarata y análisis de repetibilidad. Rev Mex Oftalmol. 2019;93(3):130-6.
2. Finch H. Comparison of the performance of nonparametric and parametric MANOVA test statistics when assumptions are violated. Methodology. 2005;1(1):27-38.
3. Pedrosa IG, Juarros-Basterretxea J, Basteiro J. Pruebas de bondad de ajuste en distribuciones simétricas, ¿qué estadístico utilizar? Universitas Psychologica. 2015;14(1): 245-54.

INSTRUCCIONES PARA AUTORES

(VERSIÓN RESUMIDA)

Esta es la versión resumida de las Instrucciones, por favor, visite las Instrucciones completas en la web: http://rmo.com.mx/authors-instructions.php

La Revista Mexicana de Oftalmología (RMO) publica, en español y en inglés, artículos científicos inéditos y originales, artículos de revisión, informes de casos clínicos, notas sobre temas afines, cartas al editor y secciones especiales.

Todo artículo que aspire a ser publicado en la revista debe cumplir los siguientes requisitos:

– En su preparación, seguir los requisitos que señala el Comité Internacional de Editores de Revistas Médicas y cuyos acuerdos fueron publicados por el International Committee of Medical Journal Editors [Uniform Requirements for manuscripts submitted to Biomedical Journals. N Eng J Med 1997;336(4):309-315], disponibles en línea en el siguiente enlace: http://www.icmje.org/recommendations/

– Adherirse a los lineamientos de la Red para Mejorar la Calidad y Transparencia de la Investigación en Salud, la Equator Network (http://www.equator-network.org). Esta red provee lineamientos para diseñar, realizar y reportar distintos tipos de estudios en salud. El lineamiento a seguir de acuerdo al tipo de estudio se especifica más adelante, en la sección “Tipos de Manuscrito”.

– Ser revisado por el Comité Editorial, así como un proceso de revisión por pares enmascarados, quienes decidirán si se acepta o no para su publicación, notificando dicha decisión al autor principal. En caso de aceptación, pasará a ser propiedad de la RMO y no podrá ser reproducido por ningún medio, impreso o electrónico, sin el consentimiento previo por escrito del Editor.

La publicación de un manuscrito en la Revista de Mexicana de Oftalmología implica el compromiso, por parte de los autores, de que no ha sido publicado previamente y que no está pendiente por publicarse mediante algún otro medio, sea impreso o electrónico. Debe ser científico, original e inédito.

REQUISITOS PARA LA RECEPCIÓN DE ARTÍCULOS

Todos los manuscritos a ser evaluados para su publicación en la revista deben ser enviados vía electrónica a través del Online Submission Manuscript de la revista http://www.editorialmanager.com/mexoft.

Le sugerimos que divida su manuscrito en las siguientes secciones para facilitar su manejo conforme a lo que exige la plataforma electrónica:

- Resumen (abstract).
- Palabras clave (key words): seis para cada idioma, idealmente elegidas con base en el Medical Subject Headings (MeSH) y separadas por un punto (.). Consulte: http://www.ncbi.nlm.nih.gov/mesh.
- Carta de Presentación (cover letter) dirigida al Dr. Manuel Garza León, Editor Jefe de la Revista Mexicana de Oftalmología.
- Texto completo del trabajo o manuscrito, en archivo Word, usando letra Arial de 12 puntos, a doble espacio. La primera página debe contener el título del manuscrito en español y en inglés, los nombres de los autores y sus filiaciones, dirección postal y correo electrónico del autor de correspondencia, y una declaración sobre los potenciales conflictos de interés o ausencia de los mismos. La **segunda página** debe contener el resumen/abstract tanto en español como en inglés, así como las palabras clave/key words. A partir de la tercera página se debe incluir el cuerpo del manuscrito de acuerdo con las especificaciones de cada tipo de manuscrito detalladas en las Instrucciones completas de la web.

RESPONSABILIDADES ÉTICAS

Protección de personas y animales. Todos los estudios que involucren datos, maniobras, tratamientos, etc. En humanos, deberán de contar con la autorización por escrito de un comité de ética de la institución participante, el cual debe ser anexado a los papeles sometidos en la plataforma, además de seguir las norma éticas de la Asociación Médica Mundial y la Declaración de Helsinki disponible en: http://www.wma.net/en/30publications/10policies/b3/. Cuando se describan experimentos en animales se debe indicar si se han seguido los lineamientos de ARVO para el uso de animales en investigación oftalmológica y visual, publicados en http://www.arvo.org/about_arvo/policies/statement_for_the_use_of_animals_in_ophthalmic_and_visual_research/. Los autores deben mencionar en el apartado “Métodos” que los procedimientos utilizados en los pacientes y controles han sido realizados tras la obtención de una autorización por el comité de ética de su institución.

Confidencialidad. El autor tiene la obligación de garantizar que está en posesión del consentimiento informado por escrito para la participación de cada sujeto en el estudio. Este documento debe ser anexado en la plataforma electrónica. Los autores deben mencionar en el apartado “Métodos” que los procedimientos utilizados en los sujetos de estudio fueron realizados tras obtención de un consentimiento informado.

Privacidad. El autor es responsable de garantizar asimismo el derecho a la privacidad de los pacientes protegiendo su identidad tanto en la redacción del artículo como en las imágenes. No utilizará nombres, iniciales o números de historia clínica del hospital (o cualquier otro tipo de dato irrelevante para la investigación que pudiera identificar al paciente) ni en el texto, ni en las fotografías; a menos que dicha información sea esencial para los objetivos científicos, en cuyo caso podrá recogerla en el artículo siempre que el paciente o su progenitor o tutor otorgue el consentimiento informado por escrito para su publicación.

Financiación

Los autores deberán declarar la procedencia de cualquier ayuda económica recibida.

Autoría

La Revista Mexicana de Oftalmología sigue los requisitos establecidos por el Comité Internacional de Editores de Revistas Médicas para su autoría.

Conflicto de interés

Los autores describirán, en la **carta de presentación** y en la sección de **información adicional** de la plataforma electrónica, cualquier relación financiera o personal que tuvieran o tengan, en el momento de escribir o remitir el manuscrito, con personas o instituciones y que pudieran dar lugar a un conflicto de interés en relación al manuscrito que se remite para su publicación.

Online submission

Los manuscritos deben ser enviados vía electrónica a través de:

http://www.editorialmanager.com/mexoft

INSTRUCTIONS FOR AUTHORS

(BRIEF VERSION)

This is the brief version of the Instructions for authors. In order to see the extended version, please, visit the website http://rmo.com.mx/authors-instructions.php

The Revista Mexicana de Oftalmología (RMO) publishes, in Spanish and English, unpublished and original scientific articles, review articles, clinical case reports, notes on related topics, letters to the editor and special sections.

Any article sent for publication in the journal must meet the following requirements:

- Follow the guidelines by the International Committee of Medical Journal Editors, published in 1997 [Uniform Requirements for manuscripts submitted to Biomedical Journals. N Eng J Med 1997;336(4):309-315], available online at the following link: http:// www.icmje.org/recommendations/
- Adhere to the Equator (Enhancing the Quality and Transparency of Health Research) Network Guidelines (http://www.equatornetwork.org). This network provides guidelines for the design, execution and report of diverse health-related studies. The particular guideline to follow will be specified in the "Manuscript Type" section.
- Be reviewed by the Editorial Committee, which when necessary will request a review by masked peers, who will decide the acceptance of the manuscript, notifying the decision to the main author. In case of acceptance, the manuscript and any submitted media will become property of the RMO, and may not be reproduced by any means without previous written consent by the Editor.

The publication of a manuscript by the Mexican Journal of Ophthalmology implies the commitment by the authors that it has not been previously published or pending publishing in any media, whether in print or electronic.

ARTICLE SUBMISSION

All manuscripts to be evaluated for publication in the journal should be sent electronically through the Online Submission Manuscript of the journal http://www.editorialmanager.com/mexoft.

We suggest that you divide your manuscript in the following sections to facilitate its management according to the requirements of the electronic platform:

- Abstract
- Key words. Up to six, based on the Medical Subject Headings (MeSH, accessible at http://www.ncbi.nlm.nih.gov/mesh), separated each by a dot (.).
- Cover letter. It should be addressed to Dr. Manuel Garza-Leon, Editor in Chief, Mexican Journal of Ophthalmology. It should include the manuscript title, and should briefly summarize the work's main findings and their importance in the field of Ophthalmology.
- Full text of the manuscript, in Word format, using 12 point Arial font, double-spaced. The **first page** must contain the manuscript title, the author names and affiliations, the correspondence author's postal and email address, and a statement including the potential conflicts of interest. The second page must contain the abstract and key words. The full text of the manuscript must be included from the third page forward following the instructions for each manuscript type detailed in the extended version of the Instructions for authors published in our website.

ETHICAL RESPONSIBILITIES

Human and Animal Rights. All studies involving human subjects should have prior consent by an institutional Ethics Committee, which should be submitted along with the manuscript, and must comply with the World Medical Association and Declaration of Helsinki, available at http://www.wma.net/en/30publications/10policies/b3/. If animal experiments are involved, the ARVO statement for the use of animals in ophthalmic and visual research should be followed, available at http://www.arvo.org/about_arvo/policies/statement_for_the_use_of_animals_in_ophthalmic_and_visual_research/. Authors must state in the "Methods" section that the procedures used in patients and/or controls have been performed with prior authorization by an Ethics Committee.

Confidentiality. The author is obligated to guarantee compliance with the requirement that all the patients included in the study were informed. Likewise, the author must be in possession of the document signed by them indicating that they received sufficient information and that their written informed consent to participate was obtained. The authors must mention in the "Methods" section that the procedures used with the patients and controls have been performed after obtaining informed consent.

Privacy. Likewise, the authors are responsible for ensuring the patients' right to privacy, protecting their identity in both the article text and images. No names, initials or hospital case record numbers (or any other type of research-irrelevant data that might identify the patients can be used in the text or the photographs, unless such information is essential for the scientific objectives. In that case, the information can be reflected in the article as long as the patients or their parents or legal guardians give their written informed consent authorising its publication, reproduction and dissemination via paper or freely accessible Internet access.

Funding

Authors must declare the source of any economic aid received. Authorship The Mexican Journal of Ophthalmology follows the guidelines established by the International Committee of Medical Journal Editors for authorship.

Conflicts of Interest

The authors must describe in the Letter of presentation and in the Additional information section of the electronic platform any financial or personal relationship that they had or have, when the article is being written or sent, with individuals or institutions that might give rise to a conflict of interest in connection with the article submitted for publication.

Online submission

Manuscripts should be uploaded in the following Website:

http://www.editorialmanager.com/mexoft